



KEPUTUSAN MENTERI KESEHATAN REPUBLIK INDONESIA  
NOMOR HK.01.07/MENKES/397/2020  
TENTANG  
PEDOMAN NASIONAL PELAYANAN KEDOKTERAN  
TATA LAKSANA TUMOR OTAK

DENGAN RAHMAT TUHAN YANG MAHA ESA

MENTERI KESEHATAN REPUBLIK INDONESIA,

- Menimbang : a. bahwa penyelenggaraan praktik kedokteran harus dilakukan sesuai dengan standar pelayanan kedokteran yang disusun dalam bentuk Pedoman Nasional Pelayanan Kedokteran dan standar prosedur operasional;
- b. bahwa untuk memberikan acuan bagi fasilitas pelayanan kesehatan dalam menyusun standar prosedur operasional perlu mengesahkan Pedoman Nasional Pelayanan Kedokteran yang disusun oleh organisasi profesi;
- c. bahwa berdasarkan pertimbangan sebagaimana dimaksud dalam huruf a dan huruf b, perlu menetapkan Keputusan Menteri Kesehatan tentang Pedoman Nasional Pelayanan Kedokteran Tata Laksana Tumor Otak;
- Mengingat : 1. Undang-Undang Nomor 29 Tahun 2004 tentang Praktik Kedokteran (Lembaran Negara Republik Indonesia Tahun 2004 Nomor 116, Tambahan Lembaran Negara Republik Indonesia Nomor 4431);
2. Undang-Undang Nomor 36 Tahun 2009 tentang Kesehatan (Lembaran Negara Republik Indonesia Tahun 2009 Nomor 144, Tambahan Lembaran Negara Republik Indonesia Nomor 5063);

3. Undang-Undang Nomor 36 Tahun 2014 tentang Tenaga Kesehatan (Lembaran Negara Republik Indonesia Tahun 2014 Nomor 298, Tambahan Lembaran Negara Republik Indonesia Nomor 5607);
4. Peraturan Menteri Kesehatan Nomor 269/Menkes/Per/III/2008 tentang Rekam Medis;
5. Peraturan Menteri Kesehatan Nomor 1438/Menkes/Per/IX/2010 tentang Standar Pelayanan Kedokteran (Berita Negara Republik Indonesia Tahun 2010 Nomor 464);
6. Peraturan Menteri Kesehatan Nomor 2052/Menkes/Per/IX/2011 tentang Izin Praktik dan Pelaksanaan Praktik Kedokteran (Berita Negara Republik Indonesia Tahun 2011 Nomor 671);
7. Peraturan Menteri Kesehatan Nomor 64 Tahun 2015 tentang Organisasi dan Tata Kerja (Berita Negara Republik Indonesia Tahun 2015 Nomor 1508) sebagaimana telah diubah dengan Peraturan Menteri Kesehatan Nomor 30 Tahun 2018 tentang Perubahan Atas Peraturan Menteri Kesehatan Nomor 64 Tahun 2015 (Berita Negara Republik Indonesia Tahun 2018 Nomor 945);

Memperhatikan : Surat Perhimpunan Spesialis Bedah Saraf Indonesia Nomor ST62/PP-PERSPEBSI/VII/2019 tanggal 8 Agustus 2019;

MEMUTUSKAN:

Menetapkan : KEPUTUSAN MENTERI KESEHATAN TENTANG PEDOMAN NASIONAL PELAYANAN KEDOKTERAN TATA LAKSANA TUMOR OTAK.

KESATU : Mengesahkan dan memberlakukan Pedoman Nasional Pelayanan Kedokteran Tata Laksana Tumor Otak.

KEDUA : Pedoman Nasional Pelayanan Kedokteran Tata Laksana Tumor Otak, yang selanjutnya disebut PNPk Tumor Otak merupakan pedoman bagi dokter sebagai pembuat keputusan klinis di fasilitas pelayanan kesehatan, institusi pendidikan, dan kelompok profesi terkait.

- KETIGA : PNPk Tumor Otak sebagaimana dimaksud dalam Diktum KEDUA tercantum dalam Lampiran yang merupakan bagian tidak terpisahkan dari Keputusan Menteri ini.
- KEEMPAT : PNPk Tumor Otak sebagaimana dimaksud dalam Diktum KETIGA harus dijadikan acuan dalam penyusunan standar prosedur operasional di setiap fasilitas pelayanan kesehatan.
- KELIMA : Kepatuhan terhadap PNPk Tumor Otak sebagaimana dimaksud dalam Diktum KETIGA bertujuan memberikan pelayanan kesehatan dengan upaya terbaik.
- KEENAM : Penyesuaian terhadap pelaksanaan PNPk Tumor Otak dapat dilakukan oleh dokter hanya berdasarkan keadaan tertentu yang memaksa untuk kepentingan pasien, dan dicatat dalam rekam medis.
- KETUJUH : Menteri Kesehatan, gubernur, dan bupati/wali kota melakukan pembinaan dan pengawasan terhadap pelaksanaan PNPk Tumor Otak dengan melibatkan organisasi profesi.
- KEDELAPAN : Keputusan Menteri ini mulai berlaku pada tanggal ditetapkan.

Ditetapkan di Jakarta  
pada tanggal 30 Juni 2020

MENTERI KESEHATAN  
REPUBLIK INDONESIA,

ttd.

TERAWAN AGUS PUTRANTO

Salinan sesuai dengan aslinya  
Kepala Biro Hukum dan Organisasi  
Sekretariat Jenderal Kementerian Kesehatan,



Sundoyo, SH, MKM, M.Hum  
NIP 196504081988031002

LAMPIRAN  
KEPUTUSAN MENTERI KESEHATAN  
REPUBLIK INDONESIA  
NOMOR HK.01.07/MENKES/397/2020  
TENTANG  
PEDOMAN NASIONAL PELAYANAN  
KEDOKTERAN TATA LAKSANA TUMOR  
OTAK

BAB I  
PENDAHULUAN

A. Latar belakang

Seiring dengan bertambahnya usia harapan hidup dan kemajuan teknologi kedokteran, insidensi tumor otak terus meningkat. Tumor otak dapat mengakibatkan terjadinya perubahan status mental, defisit neurologis, serta menciptakan beban sosial yang besar.

Di Amerika dan Eropa, insidensi tumor otak meningkat dari 17.6/100.000 sampai 22.0/100.000 populasi dimana sekitar 18.500 kasus baru tumor otak primer didiagnosis tiap tahun di Amerika dan kasus tersebut memiliki angka kematian yang cukup tinggi sebesar 3% untuk 5 tahun *survival rate*. Di Republik Korea pada tahun 2010 sebanyak 10.004 kasus tumor otak didiagnosis dari populasi 49,9 juta penduduk dimana 601 kasus (6%) berkembang pada anak-anak di bawah usia 19 tahun. Insiden pada laki-laki sebesar 38,6% dan pada wanita sebesar 61,4 %. Insidensi tumor otak jinak adalah sebesar 71% dan tumor otak jinak ini berkembang dua kali lebih sering pada wanita dibandingkan pada laki – laki. Insiden berdasarkan lokasi asalnya (*tumor origin*) yaitu pada meninges (33%), parenkim otak (29,8%), bagian sellar (21,8%), nervus spinalis dan cranialis (15,4%).

Meskipun tumor otak primer dan metastasis secara signifikan menyebabkan morbiditas dan mortalitas, namun informasi epidemiologi tumor otak masih kurang, oleh karena pendataan kasus tumor otak masih belum wajib di beberapa negara termasuk di Indonesia. Selain itu, pencatatan tumor otak sering terbatas hanya tumor otak ganas saja, sehingga tumor otak jinak sering diabaikan. Beberapa negara (seperti

Spanyol, Italia dan Perancis) juga memberikan data yang bermanfaat, akan tetapi informasi klinis dan biologisnya jarang diinvestigasi.

Pada tahun 2016 *World Health Organization* (WHO) mengklasifikasikan tumor Susunan Saraf Pusat (SSP) berdasarkan nomenklatur molekular baru dan berdasarkan karakteristik histologinya. Deskripsi histologi didasarkan pada kesamaan sel tumor dan gambaran sel otak yang normal. Sebagai contoh, Glioma yang selnya mirip dengan astrosit akan menjadi astrositoma namun jika selnya terlihat seperti oligodendrosit maka akan menjadi oligodendroglioma.

Tumor otak dapat dibagi menjadi tumor otak primer dan sekunder. Tumor otak primer merupakan tumor otak yang berkembang dari sel otak itu sendiri, sedangkan tumor otak sekunder merupakan tumor otak yang berkembang sekunder atau metastasis dari tumor di bagian tubuh lain. Kebanyakan tumor yang metastasis ke otak merupakan tumor payudara, ginjal, paru-paru, melanoma dan kolorektal.

Klasifikasi WHO pada tahun 2016 untuk tumor otak relevan untuk glioma. Berkembang menjadi nomenklatur astrositoma/oligodendroglioma/Oligo-astrositoma/glioblastoma dengan menilai alterisasi genetik *Isocitrate Dehydrogenase 1* (IDH1) atau dua gen yaitu gen *Alpha Thalassemia/Mental Retardation Syndrome X-Linked* (ATRX 1p) dan kromosom 19q.

Dari seluruh tumor primer susunan saraf pusat, insidensi astrositoma anaplastik dan glioblastoma multiforme (GBM) sekitar 38% dari keseluruhan tumor otak primer, sedangkan meningioma dan tumor mesenkim lainnya 27%. Sisanya terdiri dari tumor otak primer yang bervariasi, meliputi tumor hipofisis, schwannoma, limfoma SSP, oligodendroglioma, ependimoma, astrositoma derajat rendah, dan medulloblastoma.

Glioma dan meningioma merupakan kasus tumor otak yang paling sering ditemukan. Satu dari tiga tumor otak primer yang terdiagnosis setiap tahunnya adalah glioma. Glioblastoma merupakan jenis glioma yang paling ganas. Dalam sebuah studi populasi di *Inggris*, didapatkan 4 kasus glioblastoma dari 100.000 populasi setiap tahunnya. Insiden tertinggi glioblastoma pada usia 63 tahun namun juga dapat mengenai berbagai usia.

Infiltratif atau difus glioma adalah termasuk astrositoma dan oligodendroglioma yang merupakan jenis tumor otak yang paling banyak.

Bailey dan Cushing mengklasifikasikan tumor ini pertama kali pada tahun 1926 dari pola diferensiasi sel nya dan pendekatan ini meningkat dalam beberapa dekade menggunakan gambaran histopatologis untuk mengklasifikasikan, menentukan derajat (*grading*) dan prognosis.

Meningioma juga merupakan salah satu jenis tumor otak primer yang paling sering didapatkan. Tumor ini berkembang dari *arachnoid cap cell* dari duramater. Kebanyakan meningioma muncul secara acak meskipun riwayat radiasi sebelumnya merupakan salah satu faktor risikonya. Meningioma multipel muncul pada neurofibromatosis tipe 2. Mutasi spontan pada gen Neurofibromatosis Type 2 (NF2) juga dilaporkan berhubungan dengan meningioma. Pada umumnya meningioma didiagnosis pada usia di atas 60 tahun dan insidennya meningkat seiring peningkatan usia. Meningioma jarang ditemukan pada anak-anak dan dua kali lebih sering terjadi pada wanita dibandingkan pada laki-laki.

Ketika kita menduga adanya tumor otak maka pemeriksaan radiologi otak dapat dengan cepat mendiagnosis tumor otak dan harus segera dilakukan. Berdasarkan pedoman *National Institute for Health and Care Excellence* (NICE) pada tahun 2017 merekomendasikan dilakukan *Magnetic Resonance Imaging* (MRI) pada otak atau *Computed Tomography* (CT) Scan dengan kontras jika tidak ada kontraindikasi. Pemeriksaan CT Scan atau MRI dengan kontras akan memberikan gambaran adanya tumor otak lebih rinci dalam membantu menentukan jenis tumor, rencana pembedahan dan radioterapi.

Teknik pencitraan juga berperan penting sebagai penanda prognosis pada uji coba klinis tumor otak. Kriteria luas yang digunakan adalah melalui penilaian respons berdasarkan *Neuro-Oncology Working Group* secara primer berdasarkan MRI yang disebut *Response Assessment in Neuro-Oncology* (RANO). *Positron Emission Tomography* (PET) juga memiliki potensi dalam keterbatasan MRI.

Meskipun radiologi dapat memberikan prediksi jenis tumor dengan baik, namun pemeriksaan jaringan diperlukan untuk mengkonfirmasi diagnosis dan untuk memberikan detil molekuler yang penting. Prioritasnya kemudian adalah biopsi tumor. Jika lokasi tumor memungkinkan dilakukan pembedahan maka pendekatan pembedahan dirancang untuk dilakukan *debulking* yang lebih ekstensif dari biopsi, oleh karena mereduksi ukuran tumor akan mengurangi gejala yang dirasakan pasien.

Terapi radiasi diberikan untuk tumor-tumor yang *inoperable* atau tumor yang tidak dapat diangkat sepenuhnya dengan pembedahan, tumor-tumor atipikal dan tumor ganas atau tumor yang rekuren.<sup>(7)</sup> Kemoterapi sistemik dapat diberikan dengan indikasi tumor otak ganas yang tidak dapat dilakukan prosedur operasi atau pada pasien pascaoperasi yang tidak mampu diberikan radiasi lebih lanjut.

## B. Permasalahan

Tumor otak memerlukan penanganan multidisiplin, sementara belum terdapat keseragaman secara nasional dalam pendekatan terapi. Selain itu terdapat kesenjangan dalam fasilitas sumber daya manusia dan sumber daya alat/sistem dari berbagai fasilitas/institusi layanan kesehatan, baik untuk skrining, diagnostik, maupun terapi, sehingga diperlukan kebijakan standar yang profesional agar masing masing fasilitas tersebut dapat berperan optimal dalam penanganan tumor otak di Indonesia.

## C. Tujuan

1. Menurunkan morbiditas tumor otak di Indonesia
2. Membuat pedoman berdasarkan *evidence based medicine* untuk membantu tenaga medis dalam melakukan diagnosis dan tata laksana tumor otak
3. Mendukung usaha diagnosis dini pada masyarakat umum dan pada kelompok risiko tinggi
4. Memberi rekomendasi bagi fasilitas pelayanan kesehatan primer sampai dengan tersier serta penentu kebijakan untuk penyusunan protokol setempat atau Panduan Praktik Klinik (PPK), dengan melakukan adaptasi terhadap Pedoman Nasional Pelayanan Kedokteran (PNPK) ini.

## D. Sasaran

1. Seluruh jajaran tenaga kesehatan yang terlibat dalam pengelolaan tumor otak, sesuai dengan relevansi tugas, wewenang, dan kondisi sarana dan prasarana yang tersedia di pelayanan kesehatan masing-masing.
2. Pembuat kebijakan di lingkungan rumah sakit, institusi pendidikan, serta kelompok profesi terkait.

## BAB II METODOLOGI

### A. Penelusuran Kepustakaan

Penelusuran pustaka dilakukan secara elektronik dan secara manual. Penelusuran bukti sekunder berupa uji klinis, meta-analisis, uji kontrol teracak samar (*randomized controlled trial*), telaah sistematis, ataupun pedoman berbasis bukti sistematis dilakukan pada situs *Cochrane Systematic Database Review*, dan termasuk semua istilah-istilah yang ada dalam *Medical Subject Heading* (MeSH). Penelusuran bukti primer dilakukan pada mesin pencari *Pubmed*, *Medline*, dan *TRIPDATABASE* dengan kata kunci yang sesuai. Penelusuran secara manual dilakukan pada daftar pustaka artikel-artikel *review* serta buku-buku teks yang ditulis 5 tahun terakhir. Penyusunan panduan ini juga menggunakan konsensus dari *European Association of Neuro-oncology* (EANO), *National Comprehensive Cancer Network* (NCCN), klasifikasi dari WHO dan lain-lain.

### B. Penilaian – Telaah Kritis Kepustakaan

Seluruh bukti yang diperoleh telah dilakukan telaah kritis oleh dokter spesialis/subspesialis yang kompeten sesuai dengan kepakaran keilmuan masing-masing.

### C. Peringkat Bukti (Level of Evidence)

Dalam menetapkan rekomendasi untuk pengelolaan, sejauh mungkin dipakai tingkatan bukti ilmiah tertinggi. *Level of evidence* ditentukan berdasarkan klasifikasi yang dikeluarkan oleh *Oxford Centre for Evidence Based Medicine Levels of Evidence* yang dimodifikasi untuk keperluan praktis, sehingga peringkat bukti adalah sebagai bukti IA untuk telaah sistematis (*systematic review*) atau metaanalisis dari uji klinis, IB uji klinis yang besar dengan validitas yang baik, IC *all or none*, II uji klinis tidak terandomisasi, III studi observasional (kohort, kasus kontrol) dan IV konsensus dan pendapat ahli.

Pembuatan pedoman ini berdasarkan *evidence based medicine* dengan membagi tingkat terapi maupun intervensi menjadi tiga kategori rekomendasi yaitu 1, 2 dan 3.

1. Didapat dari level pembuktian kelas I, adalah metode terapi atau intervensi/pembedahan yang diperoleh dari penelitian yang bersifat



- prospektif *Randomized Controlled Trial* (RCT) atau metaanalisis dari penelitian yang bersifat RCT. Metode ini merupakan *gold standard* dari penelitian klinis (*high degree of clinical certainty*).
2. Didapat dari level pembuktian klas II, adalah metode terapi atau intervensi/ pembedahan yang diperoleh dari penelitian yang bersifat analisis baik prospektif maupun retrospektif (studi observasional, kohort, kasus-kontrol, dan studi prevalensi). Metode ini merupakan *guideline* (*moderate clinical certainty*).
  3. Didapat dari level pembuktian klas III, adalah metode terapi atau intervensi/ pembedahan yang diperoleh dari penelitian retrospektif, kasus serial, dari data registrasi pasien, laporan kasus, *review* kasus, dan pendapat ahli (level pembuktian IV). Metode ini merupakan *option* (*unclear clinical certainty*).

Tabel 2.1 *Level of Evidence Modified SIGN* (Scottish Intercollegiate Guideline Network) 2015

<i>Level of Evidence</i>	<i>Evidence Finding</i>
IA	<i>Evidence</i> diperoleh berdasar hasil metaanalisis atau sistemik <i>review</i> dari berbagai uji klinik acak dengan kontrol/kelola ( <i>randomized controlled trials study/RCT</i> )
IB	<i>Evidence</i> berasal dari minimal satu uji klinik acak dengan kontrol/kelola (RCT)
IIA	<i>Evidence</i> berasal dari paling sedikit satu uji klinik dengan pembandingan, tapi tanpa randomisasi
IIB	<i>Evidence</i> berasal dari paling sedikit satu hasil penelitian dengan rancangan quasi-eksperimental
III	<i>Evidence</i> berasal dari penelitian deskriptif non-eksperimental (studi komparatif, korelasi dan studi kasus)
IV	<i>Evidence</i> berasal dari laporan komite ahli atau opini, maupun pengalaman klinik ahli yang diakui.

D. Derajat Rekomendasi

Berdasarkan peringkat itu dapat dibuat rekomendasi sebagai berikut: Rekomendasi A bila berdasar pada bukti level IA, IB atau IC, Rekomendasi B bila berdasar pada bukti level II. Klasifikasi Rekomendasi berdasarkan *Evidence Based Medicine–High Technology Assesment* baik diagnostik maupun tindakan:

1. *Gold Standard (High degree of clinical certainty)* > ( I-A, I-B )  
Rekomendasi : A
2. *Guideline (Moderate clinical certainty)* > ( II-A, II-B)  
Rekomendasi : B
3. *Option (Unclear clinical certainty)* > ( III- IV )  
Rekomendasi : C

Rekomendasi C bila berdasar atas bukti level III

Rekomendasi D bila berdasar atas bukti level IV

BAB III  
HASIL DAN PEMBAHASAN

A. Prinsip Penanganan Tumor Otak Secara Umum

1. Definisi dan Klasifikasi

Istilah “tumor otak” merujuk pada berbagai grup neoplasma yang berasal dari jaringan intrakranial, termasuk meningen (contoh : meningioma) dengan berbagai derajat keganasan, dimulai dari yang jinak hingga ganas atau agresif. Setiap jenis tumor memiliki gambaran biologi, tata laksana, serta prognosis tersendiri yang biasanya disebabkan oleh berbagai faktor risiko. Prognosis pada tumor otak sangat bergantung pada lokasi, sifat infiltratif dan biologis tumor. Berdasarkan asal jaringannya, tumor otak dibagi ke dalam dua kelompok besar, yaitu tumor otak primer dan tumor otak sekunder atau metastasis. Tumor otak primer berasal dari berbagai jaringan intrakranial termasuk neuron, sel glia, astrosit dan termasuk meningen. Tumor otak sekunder merupakan metastasis dari tumor primer di tempat lain, biasanya berasal dari tumor primer ganas solid, seperti kanker paru, payudara, melanoma dan ginjal, maupun keganasan hematologi, seperti limfoma dan leukemia. Metastasis ini dapat menyerang parenkim otak, leptomeningen maupun duramater.

Tabel 3.1 menunjukkan pembagian berbagai jenis tumor otak berdasarkan jaringan asal, lokasi, histopatologi dan keganasan berdasarkan *World Health Organization* (WHO).

Tabel 3.1. Klasifikasi Tumor Otak Berdasarkan *World Health Organization* (WHO).

<i>Diffuse Astrocytic and Oligodendroglial Tumours</i>	
<i>Diffuse Astrocytoma, IDH- mutant</i>	9400/3
<i>Gemistocytic astrocytoma, IDH-mutant</i>	9411/3
<i>Diffuse Astrocytoma, IDH-wildtype</i>	9400/3
<i>Diffuse Astrocytoma, NOS</i>	9440/3
<i>Anaplastic astrocytoma, IDH- mutant</i>	9401/3
<i>Anaplastic astrocytoma, IDH- wildtype</i>	9401/3
<i>Anaplastic astrocytoma, NOS</i>	9401/3
<i>Glioblastoma, IDH-wildtype</i>	9440/3
<i>Giant cell glioblastoma</i>	9441/3
<i>Gliosarcoma</i>	9442/3
<i>Epitheloid Glioblastoma</i>	9440/3
<i>Glioblastoma, IDH-mutant</i>	9445/3
<i>Glioblastoma, NOS</i>	9440/3
<i>Diffuse midline glioma, H3 K27M-mutant</i>	9385/3

<i>Oligodendroglioma, IDH-mutant and 1 p/ 19q codeleted</i>	9450/3
<i>Oligodendroglioma, NOS</i>	9450/3
<i>Anaplastic oligodendroglioma, IDH-mutant and 1p/19q codeleted</i>	9451/3
<i>Anaplastic oligodendroglioma, NOS</i>	9451/3
<i>Oligoastrocytoma, NOS</i>	9382/3
<i>Anaplastic oligoastrocytoma, NOS</i>	9382/3
<i>Other Astrocytic tumours</i>	
<i>Pilocytic astrocytoma</i>	9421/1
<i>Pilomyxoid astrocytoma</i>	9425/3
<i>Subependymal giant cell astrocytoma</i>	9384/1
<i>Pleomorphic Xantroastrocytoma</i>	9424/3
<i>Anaplastic pleomorphic xanthoastrocytoma</i>	9424/3
<i>Ependymal tumours</i>	
<i>Subependimoma</i>	9383/1
<i>Myxopapillary ependymoma</i>	9394/1
<i>Papillary ependymoma</i>	9393/3
<i>Clear cell ependymoma</i>	9391/3
<i>Tanycytic ependymoma</i>	9391/3
<i>Ependymoma, RELA fusion-positve</i>	9396/3
<i>Anaplastic ependymoma</i>	9392/3
<i>Other gliomas</i>	
<i>Choroid glioma of the thrid ventricle</i>	9444/1
<i>Angiocentric glioma</i>	9431/1
<i>Astroblastoma</i>	9430/3
<i>Choroid plexus tumours</i>	
<i>Choroid plexus papilloma</i>	9390/0
<i>Atypical choroid plexus papilloma</i>	9390/1
<i>Choroid-plexus carcinoma</i>	9390/3
<i>Neuronal and mixed neuronal-glial tumours</i>	
<i>Dysembryoplastic neuroepithelial tumor</i>	9413/0
<i>Gangliocytoma</i>	9492/0
<i>Ganglioglioma</i>	9505/1
<i>Anaplastic ganglioglioma</i>	9505/3
<i>Dysplastic cerbellar gangliocytoma</i>	9493/0
<i>(Lhermite-Duclos disease)</i>	
<i>Desmoplastic infantile astrocytoma and ganglioglioma</i>	9412/1
<i>Papillary glioneural tumour</i>	9509/1
<i>Rosette-forming glioneural tumour</i>	9509/1
<i>Diffuse leptomeningeal glioneural tumor</i>	
<i>Central neurocytoma</i>	9506/1
<i>Extraventricular neurocytoma</i>	9506/1
<i>Cerebellar Liponeurocytoma</i>	9506/1
<i>Paraganlioma</i>	8693/1
<i>Tumours of the pineal region</i>	9361/1
<i>Pineal parenchymal tumour of intermediate differentiation</i>	9362/3
<i>Pineoblastoma</i>	9362/3
<i>Papillary tumour of the pineal region</i>	9395/3
<i>Embryonal tumours</i>	
<i>Medulloblastomas, gentically defined</i>	9475/3
<i>Medulloblastoma, NWT-activated</i>	9476/3
<i>Medulloblastoma, SHH-activated and TP53-mutant</i>	9471/3
<i>Medulloblastoma, non WNT/non SHH</i>	9477/3

<i>Medulloblastoma group 3</i>	
<i>Medulloblastoma, group 4</i>	
<i>Medulloblastomas, histologically defined</i>	
<i>Medulloblastoma, classic</i>	9470/3
<i>Medulloblastoma, desmoplastic/nodular</i>	9471/3
<i>Medulloblastoma with extensive nodularity</i>	9471/3
<i>Medulloblastoma, large cell/anaplastic</i>	9474/3
<i>Medulloblastoma, NOS</i>	9470/3
<i>Embryonal tumour with multilayered rosettes, C19MC-altered</i>	9478/3
<i>Embryonal tumour with multilayered rosettes, NOS</i>	9478/3
<i>Medulloepithelioma</i>	9501/3
<i>CNS neuroblastoma</i>	9500/3
<i>CNS ganglioneuroblastoma</i>	9490/3
<i>CNS embryonal tumour, NOS</i>	9473/3
<i>Atypical teratoid/rhabdoid tumour</i>	9508/3
<i>CNS embryonal tumour with rhabdoid features</i>	9508/3
<i>Tumours of the cranial and paraspinal nerves</i>	9560/0
<i>Cellular schwannoma</i>	9560/0
<i>Plexiform schwannoma</i>	9560/0
<i>Melanotic schwannoma</i>	9560/1
<i>Atypical neurofibroma</i>	9540/0
<i>Plexiform neurofibroma</i>	9550/0
<i>Hybrid nerve sheath tumours</i>	9540/3
<i>Malignant peripheral nerve sheath tumour</i>	
<i>Epitheloid MPNST</i>	9540/3
<i>MPNST with perineurial differentiation</i>	9540/3
<i>Meningothelial meningioma</i>	9531/0
<i>Fibrous meningioma</i>	9532/0
<i>Transitional meningioma</i>	9537/0
<i>Psammomatous meningioma</i>	9533/0
<i>Angiomatous meningioma</i>	9534/0
<i>Microcystic meningioma</i>	9530/0
<i>Secretory meningioma</i>	9530/0
<i>Lymphoplasmacyte-rich meningioma</i>	9530/0
<i>Metaplastic meningioma</i>	9538/1
<i>Choroid meningioma</i>	9538/1
<i>Clear cell meningioma</i>	9539/1
<i>Atypical meningioma</i>	9538/3
<i>Papillary meningioma</i>	9538/3
<i>Rhabdoid meningioma</i>	9538/3
<i>Anaplastic (malignant) meningioma</i>	9530/3
<i>Mesenchymal, non-meningothelial tumours</i>	8815/0
<i>Solitary fibrous tumour / hemangiopericytoma</i>	
Grade 1	8815/1
Grade 2	8815/3
Grade 3	
<i>Haemangioblastoma</i>	9161/1
<i>Haemangioma</i>	9120/0
<i>Epithelioid haemangi endothelioma</i>	9133/3
<i>Angiosarcoma</i>	9120/0
<i>Kaposi sarcoma</i>	9140/3
<i>Ewing sarcoma / PNET</i>	9364/3

<i>Lipoma</i>	8850/0
<i>Angiolipoma</i>	8861/0
<i>Hibernoma</i>	8880/0
<i>Lipsarcoma</i>	8850/0
<i>Desmoid-type fibromatosis</i>	8821/1
<i>Myofibroblastoma</i>	8825/0
<i>Inflammatory myofibroblastic tumour</i>	8825/1
<i>Benign fibrous histiocytoma</i>	8830/0
<i>Fibrosarcoma</i>	8810/3
<i>Undifferentiated pleomorphic sarcoma/malignant fibrous histiocytoma</i>	8802/3
<i>Leiomyoma</i>	8890/0
<i>Leiomyosarcoma</i>	8890/3
<i>Rhabdomyoma</i>	8900/0
<i>Rhabdomyosarcoma</i>	8900/3
<i>Chondroma</i>	9220/0
<i>Chondrosarcoma</i>	9220/3
<i>Osteoma</i>	9180/0
<i>Osteochondroma</i>	9210/0
<i>Osteosarcoma</i>	9180/3
<i>Melanocytic tumours</i>	
<i>Meningeal melanocytosis</i>	8728/0
<i>Meningeal melanocytoma</i>	8728/1
<i>Meningeal melanoma</i>	8720/3
<i>Meningeal melanomatosis</i>	8728/3
<i>Lymphomas</i>	
<i>Diffuse large B-cell lymphoma of the CNS</i>	9680/3
<i>Immunodeficiency-associated CNS lymphomas</i>	
<i>AIDS-related diffuse large B-cell Lymphoma</i>	
<i>EBV-positive diffuse large B-cell lymphoma, NOS</i>	
<i>Lymphomatoid granulomatosis</i>	9766/1
<i>Intravascular large B-cell lymphoma</i>	9712/3
<i>Low grade B-cell lymphomas of the CNS T-cell and NK/T-cell lymphomas of the CNS Anaplastic Large cell Lymphoma, ALK-positive</i>	9714/3
<i>Anaplastic large cell lymphoma, ALK-negative</i>	9702/3
<i>MALT lymphoma of the dura</i>	9699/3
<i>Histiocytic tumours</i>	
<i>Langerhans cell histiocytosis</i>	9751/3
<i>Erdheim-Chester disease</i>	9750/1
<i>Rosai-Dorfman disease</i>	9755/3
<i>Juvenile xanthogranuloma</i>	
<i>Histiocytic sarcoma</i>	
<i>Germ cell tumours</i>	
<i>Germinoma</i>	9064/3
<i>Embryonal carcinoma</i>	9070/3
<i>Yolk sac tumour</i>	9071/3
<i>Choriocarcinoma</i>	9100/3
<i>Teratoma</i>	9080/1
<i>Mature teratoma</i>	9080/0
<i>Immature teratoma</i>	9080/3
<i>Teratoma with malignant transformation</i>	9084/3
<i>Mixed germ cell tumour</i>	9085/3

<i>Tumour of the sellar region</i>	
<i>Craniopharyngioma</i>	9350/1
<i>Adamantinomatous craniopharyngioma</i>	9351/1
<i>Papillary craniopharyngioma</i>	9352/1
<i>Granular cell tumour of the sellar region</i>	9582/0
<i>Pituicytoma</i>	9432/1
<i>Spindle Cell oncocytoma</i>	8290/0

Tabel 3.2. Derajat Tumor Otak Berdasarkan WHO 2016

Tumor astrositik difus dan oligodendrogial	GRADE	Tumor regio pineal	I
<i>Diffuse astrocytoma, IDH-mutant</i>	II	<i>Pineocytoma</i>	II atau III
<i>Anaplastic astrocytoma, IDH-mutant</i>	III	<i>Pineal parenchymal tumour of intermediate differentiation</i>	
<i>Glioblastoma, IDH-wildtype</i>	IV	<i>Pineoblastoma</i>	IV
<i>Diffuse midline glioma, H3 K2&amp;M-mutant</i>	IV	<i>Papillary tumour of the pineal region</i>	II atau III
<i>Oligodendroglioma, IDH-mutant and 1p/19q-codeleted</i>	III	Tumor embryonal	
Tumor astrositik lainnya		<i>Medulloblastoma (semua jenis)</i>	IV
<i>Pilocytic astrocytoma</i>	I	<i>Embryonal tumour with multilayered rosettes, C19MC-altered</i>	IV
<i>Subependymal giant cell astrocytoma</i>	I	<i>Medulloepithelioma</i>	IV
<i>Pleomorphic xanthoastrocytoma</i>	II	<i>CNS embryonal tumour, NOS</i>	IV
<i>Anaplastic pleomorphic xanthoastrocytoma</i>	III	<i>Atypical teratoid/rhabdoid tumour</i>	IV
Tumor Ependimal		<i>CNS embryonal tumour with rhabdoid features</i>	IV
<i>Subependymoma</i>	I	Tumor nervus kranial dan paraspinal	
<i>Myxopapillary ependymoma</i>	I	<i>Schwannoma</i>	I
<i>Ependymoma</i>	II	<i>Neurofibroma</i>	I
<i>Ependymoma, RELA fusion-positive</i>	II atau III	<i>Perineurinoma</i>	I
<i>Anaplastic ependymoma</i>	III	<i>Malignant peripheral nerve sheath tumour (MPNST) I</i>	1, III, atau IV

Glioma Lainnya		Meningioma	
<i>Angiocentric glioma</i>	I	<i>Meningioma</i>	I
<i>Choroid glioma of third ventricle</i>	II	<i>Atypical meningioma</i>	II
Tumor pleksus choroid		<i>Anaplastic (malignant) meningioma</i>	III
<i>Choroid plexus papilloma</i>	I	Tumor mesenkimal non- meningotelial	
<i>Atypical choroid plexus papilloma</i>	II	<i>Solitary fibrous tumour/ haemangiopericytoma</i>	I, II, atau III
<i>Choroid plexus carcinoma</i>	III	<i>Haemangioblastoma</i>	I
Tumor neuronal dan campuran neuronal-gliol		Tumor regio selar	I
<i>Dysembryoplastic neuroepithelial tumour</i>	I	<i>Craniopharyngioma</i>	I
<i>Gangliocytoma</i>	I	<i>Granular cell tumour</i>	I
<i>Ganglioglioma</i>	I	<i>Pituicytoma</i>	I
<i>Anaplastic ganglioglioma</i>	III	<i>Spindle cell oncocytoma</i>	I
<i>Dysplastic gangliocytoma of cerebellum (Lhermitte-Duclos)</i>	I		
<i>Desmoplastic infantile astrocytoma and ganglioglioma</i>	I		
<i>Papillary glioneuronal tumor</i>	I		
<i>Rosette-forming glioneuronal tumour</i>	I		
<i>Central neurocytoma</i>	II		
<i>Extraventricular neurocytoma</i>	II		
<i>Cerebellar liponeurocytoma</i>	II		

## 2. Tanda Dan Gejala Umum

Gejala yang timbul pada pasien tumor susunan saraf pusat bergantung dari lokasi dan pertumbuhan tumor. Pasien dengan tumor otak dapat datang dengan keluhan akibat peningkatan tekanan intrakranial (nyeri kepala, mual, muntah proyektil), baik karena efek masa maupun karena hidrosefalus yang dalam kondisi berat dapat menyebabkan penurunan kesadaran. Pada glioma derajat rendah gejala yang biasa ditemui adalah kejang, sementara glioma derajat tinggi lebih sering menimbulkan gejala defisit neurologis progresif dan tekanan intrakranial meningkat.



Gejala lain yang mungkin ditemukan adalah defisit neurologis (gangguan penciuman, gangguan penglihatan, pandangan ganda, baal-baal atau nyeri di wajah, kelemahan otot wajah, gangguan pendengaran, menelan, dan lain-lain) yang bersifat progresif dan bergantung lokasi tumor, kejang, penurunan kognitif, gangguan keseimbangan dan gangguan kepribadian. Tanda dan gejala ini dapat digunakan untuk menentukan lokasi tumor sebelum dilakukan pemeriksaan penunjang radiologis, sesuai dengan struktur anatomis yang terganggu.

### 3. Diagnostik

#### a. Anamnesis dan Pemeriksaan Fisik

Keluhan yang timbul dapat berupa sakit kepala, mual, penurunan nafsu makan, muntah proyektil, kejang, defisit neurologik (penglihatan dobel, strabismus, gangguan keseimbangan, kelumpuhan ekstremitas gerak), perubahan kepribadian, mood, mental, atau penurunan fungsi kognitif.

#### b. Pemeriksaan status generalis dan status neurologis

##### 1) Pemeriksaan Neurooftalmologi

Tumor otak ganas melibatkan struktur yang dapat mendestruksi jaras penglihatan dan gerakan bola mata, baik secara langsung maupun tidak langsung, sehingga beberapa tumor otak ganas dapat memiliki manifestasi neurooftalmologi yang khas seperti tumor regio sela, tumor regio pineal, tumor fossa posterior, dan tumor basis kranii. Oleh karena itu perlu dilakukan pemeriksaan neurooftalmologi terutama untuk menjelaskan kesesuaian gangguan klinis dengan fungsional tumor otak ganas. Pemeriksaan ini juga berguna untuk mengevaluasi pre dan post tindakan (operasi, radioterapi dan kemoterapi) pada tumor-tumor tersebut.

##### 2) Pemeriksaan Fungsi Luhur

Gangguan kognitif dapat merupakan *soft sign*, gejala awal pada tumor otak ganas, khususnya pada glioma derajat rendah, limfoma, atau metastasis. Fungsi kognitif juga dapat mengalami gangguan baik melalui mekanisme langsung akibat destruksi jaras kognitif oleh tumor otak ganas, maupun mekanisme tidak langsung akibat terapi, seperti

operasi, kemoterapi, atau radioterapi. Oleh karena itu, pemeriksaan fungsi luhur berguna untuk menjelaskan kesesuaian gangguan klinis dengan fungsional tumor otak ganas, serta mengevaluasi pre- dan post tindakan (operasi, radioterapi dan kemoterapi). Bagi keluarga, penilaian fungsi luhur akan sangat membantu dalam merawat pasien dan melakukan pendekatan berdasarkan hendaya.

3) Penilaian Fungsional

Menggunakan *Karnofsky Performance Status* (KPS), dinilai saat awal masuk dan saat keluar dari perawatan.

c. Pemeriksaan Laboratorium

Pemeriksaan sistemik dilakukan baik yang berhubungan dengan tumor otak, komorbid maupun efek terapi. Hal ini dilakukan untuk melihat keadaan umum pasien dan kesiapannya untuk terapi yang akan dijalani (pembedahan, radiasi atau kemoterapi), berupa darah lengkap, hemostasis, LDH, fungsi hati dan ginjal, gula darah, serologi hepatitis B dan C serta elektrolit lengkap.

Pemeriksaan sitologi dan *flowcytometry* cairan serebrospinal (CSS) dapat dilakukan, untuk menyingkirkan infeksi, menegakkan diagnosis limfoma pada sistem saraf pusat (SSP), kecurigaan metastasis leptomeningeal atau pada penyebaran kraniospinal, serta pemantauan terapi.

d. Pemeriksaan Radiologis

Prinsip gambaran tumor otak dan spinal merupakan daftar modalitas gambaran yang tersedia dan digunakan utamanya di bagian neuro-onkologi untuk membuat keputusan pengobatan. Penggunaan yang paling sering adalah MR *spectroscopy*. Perfusi MR, dan *scanning* PET bertujuan untuk membedakan radiasi nekrosis dari tumor yang aktif, karena ini mungkin meniadakan kebutuhan untuk operasi atau tidak melanjutkan terapi yang tidak efektif. Gambaran selalu direkomendasikan untuk mengidentifikasi tanda atau gejala yang muncul.

MRI dari otak dan spinal (dengan atau tanpa kontras), merupakan standar baku emas dan mampu menyediakan sebuah gambaran 'statis' dari tumor. Keuntungannya, MRI menyediakan sebuah penggambaran yang cukup baik dari tumor, tumor dengan derajat yang lebih tinggi dan metastasis

leptomeningeal otak biasanya tidak meningkat. Keterbatasan MRI adalah sensitif terhadap gerakan, objek metalik yang dapat menyebabkan artefak, pasien dengan alat yang ditempel tidak dapat melakukan MRI, *claustrophobia* dapat menjadi sebuah masalah, atau ketidakmampuan ginjal.

MRI otak pascaoperasi harus dilakukan dalam 24-72 jam pada kasus glioma dan tumor otak untuk menentukan reseksi lanjutan. MRI otak dan spinal harus ditunda setidaknya 2-3 minggu untuk menghindari artefak akibat operasi. MR *Spectroscopy* menilai metabolit dalam tumor dan jaringan normal. Dapat berguna dalam membedakan tumor dari radiasi nekrosis; dapat membantu dalam menentukan derajat tumor atau menilai respons.

Daerah yang paling abnormal dapat menjadi tempat paling baik untuk dilakukan biopsi. Keterbatasannya untuk tumor dekat pembuluh darah, rongga udara, atau tulang. Perfusi MR untuk menghitung volume darah cerebral di tumor, dapat berguna untuk membedakan derajat tumor atau tumor dengan nekrosis radiasi. Daerah dengan perfusi paling tinggi dapat menjadi tempat terbaik untuk biopsi. Keterbatasannya untuk tumor dengan pembuluh darah, rongga udara, tulang, lesi bervolume kecil, atau tumor di korda spinalis.

CT Scan dari otak dan spinal (dengan atau tanpa kontras) dapat digunakan pada pasien yang tidak dapat menggunakan MRI. Keuntungannya klaustrofobia atau alat yang tertempel tidak menjadi masalah, dapat dilakukan lebih cepat daripada MRI. Keterbatasannya resolusi lebih jelek dibanding MRI, khususnya dibagian fossa posterior, atau ketidakmampuan ginjal.

#### 4. Prinsip Terapi Medikamentosa pada Tumor Otak

##### a. Tata laksana Penurunan Tekanan Intrakranial

Pasien dengan tumor otak sering datang dalam keadaan *neuroemergency* akibat peningkatan tekanan intrakranial baik pada tumor otak primer maupun tumor metastasis. Hal ini terutama diakibatkan oleh efek desak ruang dari edema peritumoral atau edema difus. Edema serebri disebabkan oleh efek tumor langsung maupun terkait terapi, seperti pasca operasi

atau radioterapi dimana terjadi kebocoran plasma melalui dinding pembuluh darah ke rongga interstisial akibat terganggunya sawar darah otak. Gejala yang muncul tergantung dari lokasi dan ekstensi dari edema berupa nyeri kepala, mual dan muntah, perburukan gejala neurologis, dan penurunan kesadaran. Terapi medikamentosa yang diberikan untuk tumor otak berupa steroid, manitol, salin hipertonik, dan anti kejang.

1) Steroid

Pemberian steroid sangat efektif untuk mengurangi edema serebri dan memperbaiki gejala yang disebabkan oleh edema serebri, yang efeknya sudah terlihat dalam 24-36 jam. Steroid yang direkomendasikan dan menjadi pilihan adalah deksametason. Untuk pasien yang sebelumnya tidak mengkonsumsi steroid diberikan dosis bolus 10 mg intravena, kemudian dilanjutkan 6 mg per oral atau intravena setiap 6 jam atau 4 kali sehari. Pada kasus dengan edema vasogenik yang berat, dosis ditingkatkan hingga 10 mg setiap 4 jam atau 6 kali sehari. Pada anak-anak diberikan dosis bolus 0,5-1 mg/kgBB intravena, dilanjutkan 0,25-0,5 mg/kgBB per oral atau intravena dengan interval yang sama dengan pasien dewasa. Pada pasien yang sedang mengkonsumsi steroid dan mengalami defisit neurologis mendadak diberikan dosis sebesar dua kali lipat.

Pada pemberian steroid jangka panjang harus diperhatikan efek penekanan terhadap aksis hipofise-hipotalamus yang mengakibatkan insufisiensi kelenjar adrenal. Pemberhentian yang cepat dan tiba-tiba akan memperberat kondisi edema yang sudah ada. Pada penggunaan selama 5-7 hari dapat dihentikan seketika tanpa memberikan efek samping yang signifikan. Sementara penggunaan hingga 2 minggu atau lebih harus dilakukan *tapering off*.

Efek samping pemberian steroid yakni gangguan toleransi glukosa, *stress ulcer*, miopati, perubahan *mood*, peningkatan nafsu makan, Cushingoid dan sebagainya. Sebagian besar dari efek samping tersebut bersifat reversibel apabila steroid dihentikan.

2) Manitol

Gangguan sawar darah otak yang terjadi pada pasien tumor otak mengakibatkan kebocoran manitol ke dalam rongga interstisial dan menyebabkan edema semakin berat dalam penggunaan jangka panjang. Oleh karena itu, manitol tidak dianjurkan diberikan karena dapat memperburuk edema, kecuali bersamaan dengan deksametason pada situasi yang berat, seperti adanya peningkatan tekanan intrakranial yang berat dan pasca operasi.

Manitol (20%) dengan dosis 0,5-1,5 gr/kgBB efektif dalam menurunkan tekanan intrakranial dalam waktu 15-35 menit setelah pemberian. Hiperosmolaritas darah harus dipertahankan untuk menjaga cairan tidak keluar ke rongga interstisial dengan memberikan dosis rumatan 0,25-0,5 gr/kgBB dengan interval pemberian setiap 6 jam atau 4 kali sehari. Batas atas osmolaritas yang aman untuk pemberian manitol adalah 320 mOsm/L.

Adanya efek samping berupa diuresis osmotik memerlukan pengawasan yang ketat terhadap cairan dan elektrolit setiap 6 hingga 8 jam. Komplikasi yang terjadi antara lain hipokalemia dan alkalosis akibat diuresis, hiperglikemik hiperosmolar pada pasien diabetes melitus, hiperosmolaritas yang terlalu tinggi dapat menyebabkan kerusakan fungsi ginjal.

b. Anti-kejang

Kejang merupakan komplikasi yang sering terjadi dan memberikan efek yang merugikan, terjadi pada 20-40% pasien dengan tumor otak. Kejang mengganggu jalur pernapasan, meningkatkan tekanan CO<sub>2</sub>, dan memperberat edema serebri dan pada akhirnya meningkatkan tekanan intrakranial. Oleh karena itu, pasien yang mengalami kejang karena tumor otak harus segera diberikan antikonvulsan atau obat antiepilepsi (OAE) untuk mencegah kejang berulang yang dapat menyebabkan perburukan kondisi.

Ada beberapa hal yang harus dipertimbangkan dalam pemilihan obat, antara lain kemungkinan interaksi obat dengan kemoterapi

dan deksamethason, terutama pada OAE generasi lama seperti fenitoin, karbamazepin, dan fenobarbital. Obat-obat tersebut dapat dipengaruhi dan dapat mengurangi tingkat sirkulasi obat-obat kemoterapi serta deksametason, sehingga menjadi kurang efektif. Demikian pula pada pemberian radioterapi. Dosis fenitoin adalah maksimal 300mg/hari karena bersifat toksik pada pasien dengan kondisi-kondisi tersebut.

Kondisi yang harus diwaspadai adalah status epileptikus tonik klonik, yaitu bangkitan epileptik yang berlangsung secara terus menerus selama minimal 30 menit, atau berulang tanpa pulihnya kesadaran di antara bangkitan. Namun tata laksana sudah dapat diberikan jika kejang berlangsung lebih dari 5 menit dengan pemberian diazepam IV 0,15-0,2mg/kgBB/kali, maksimal 10mg/kali, dapat diulang 1 kali. Selanjutnya jika masih terdapat kejang dapat diberikan terapi lini kedua, antara lain fenitoin, asam valproat, atau levetiracetam. Dosis fenitoin adalah IV 15-20mg/kgBB perlahan-lahan (kecepatan 50mg/menit) dosis tunggal, dapat diulang 5-10mg/kgBB/kali intravena. Adapun dosis asam valproat adalah 20-40mg/kgBB per oral, maksimal 3000mg/kali, sedangkan dosis levetiracetam adalah 20-60mg/kgBB per oral, maksimal 4500mg/kali, dosis tunggal.

Asam valproat merupakan salah satu OAE generasi lama yang lebih sedikit interaksinya dan aman untuk digunakan dengan dosis 20-40mg/kgBB/hari, titrasi mulai dari 10mg/kgBB/hari. Terapi kejang yang disarankan juga menggunakan OAE generasi terbaru, yaitu levetiracetam (kecuali pada gangguan ginjal) dengan dosis 20-40mg/kgBB/hari dimulai dari 250mg/hari, lamotrigin (kecuali pada gangguan hepar) 25mg per hari dinaikkan tiap 2 minggu hingga maksimal 400mg/hari, atau topiramate yang memberikan tingkat keamanan lebih baik daripada obat-obatan sebelumnya. Dosis loading topiramate adalah 6-9mg/kgBB/hari, titrasi mulai dari 3mg/kgBB/hari.

Pasien dengan kejang perlu dilakukan pemeriksaan elektroensefalografi (EEG) yang dikombinasikan dengan CT scan atau MRI kepala dengan kontras, disertai dengan gambaran klinis kejang untuk menentukan kemungkinan rekurensi kejang

berikutnya serta memastikan diagnosis dan kesesuaian fokus kejang dengan lokasi tumor.

Kondisi ekstrakranial juga harus dikendalikan untuk mencegah kejang berulang, antara lain hipoksia, hipernatremia, hiponatremia, hiperglikemia, dan asidosis. Perhatian khusus pada keadaan trombositopenia untuk tidak diberikan asam valproat ataupun levetiracetam. Efektivitas obat-obatan anti kejang profilaksis masih belum terbukti lebih baik dibandingkan tanpa profilaksis, malah berpotensi terdapat efek samping obat. Pada epilepsi refrakter dipertimbangkan reseksi bedah.

c. Tata laksana Nyeri

Pada tumor otak ganas, nyeri yang muncul biasanya adalah nyeri kepala. Berdasarkan patofisiologinya, tata laksana nyeri ini berbeda dengan nyeri kanker pada umumnya. Nyeri kepala akibat tumor otak bisa disebabkan akibat traksi langsung tumor terhadap reseptor nyeri di sekitarnya. Namun nyeri kepala tersering adalah akibat peningkatan tekanan intrakranial, yang jika bersifat akut terutama disebabkan oleh adanya edema peritumoral. Oleh karena itu tata laksana utama bukanlah obat golongan analgesik, namun golongan glukokortikoid seperti deksametason atau metilprednisolon intravena atau oral sesuai dengan derajat nyerinya.

Pada tumor tertentu, gejala klinis nyeri biasanya bersifat lokal atau radikular ke sekitarnya, yang disebut nyeri neuropatik, seperti pada nyeri di daerah retroorbita, sela, sinus kavernosus, atau klivus. Pada kasus ini pilihan obat nyeri adalah analgesik yang tidak menimbulkan efek sedasi atau muntah karena dapat mirip dengan gejala tumor otak pada umumnya. Oleh karena itu dapat diberikan parasetamol dengan dosis 20 mg/kg berat badan perkali dengan dosis maksimal 4000 mg/hari, baik secara oral maupun intravena sesuai dengan beratnya nyeri. Jika komponen nyeri neuropatik yang lebih dominan, maka golongan antikonvulsan menjadi pilihan utama, seperti gabapentin 600-1200 mg/hari, maksimal 3600 mg/hari.

5. Pembedahan pada Tumor Otak

Pembedahan merupakan salah satu modalitas terapi yang sangat penting dalam terapi tumor otak baik untuk perbaikan kondisi klinis

dan penegakan diagnosis patologi anatomi. Perencanaan sebelum operasi, posisi pasien pada saat operasi, dan ukuran prosedur kraniotomi bertujuan agar dokter dapat melakukan yang terbaik untuk mengangkat tumor secara aman.

Prinsip operasi tumor otak meliputi prinsip pemandu, total reseksi, morbiditas operasi minimal dan diagnosis akurat. Faktor yang berpengaruh meliputi usia, status KPS (Karnofsky Performance Status), kelayakan untuk menurunkan efek massa dengan operasi, tumor baru dengan tumor berulang, patologi yang diduga jinak atau maligna, kemungkinan diagnosis lain non-kanker dan riwayat yang diproyeksikan. Pilihan meliputi total reseksi ketika layak, biopsi stereotaktik, biopsi terbuka/ *debulking*.

Waktu untuk dilakukan pembedahan pada umumnya bersifat elektif dengan perencanaan, tetapi pada kondisi tertentu bisa menjadi tindakan emergensi/cito jika didapatkan tanda-tanda tekanan intrakranial yang meningkat baik akibat langsung dari ukuran tumor yang besar dan adanya perdarahan disekitar tumor (*intratumoral bleeding*) ataupun akibat sekunder dari tumor karena edema otak yang tidak membaik dengan manajemen pengobatan dan obstruktif hidrosefalus.

Tujuan pembedahan pengangkatan tumor berbeda-beda tergantung pada patologi penyakitnya berdasarkan interpretasi pada MRI atau CT Scan. Korelasi positif antara interpretasi yang baik pada MRI atau CT Scan dan biologi tumor menjadi sangat penting disini. Prinsip "*first do no harm*" harus menjadi dasar penentuan tujuan tindakan. Tujuan secara umum operasi pengangkatan tumor adalah maksimal eksisi tanpa menyebabkan kerusakan fungsi otak jangka panjang atau dengan kata lain seorang dokter bedah harus mampu menentukan kapan harus menyisakan tumor jika diduga berisiko tinggi menyebabkan morbiditas pada pasien.

Saat ini telah berkembang peralatan yang dapat memfasilitasi tindakan reseksi tumor secara maksimal dan aman (*maximum safe surgical resection*) pada saat operasi diantaranya adalah *intraoperative navigation* dengan sistem *frameless* stereotaktik, pemantuan intraoperatif (*intraoperative monitoring*), *ultrasonography* *intraoperative*, *fluorescence guided surgery*, teknik pembedahan mikro



menggunakan mikroskop, *endoscopic neurosurgery*, dan MRI intraoperatif.

6. Prinsip Radioterapi pada Tumor SSP

Radioterapi merupakan modalitas terapi penting pada kasus tumor SSP. Radioterapi dapat diberikan sebagai terapi definitif, ajuvan atau sebagai terapi paliatif. Dalam pemberian radioterapi pada tumor SSP, terdapat beberapa teknik radioterapi yang dapat diberikan:

- a. Radioterapi 2-D, diberikan pada kasus definitif pada radiasi kraniospinal dan kasus paliatif seperti metastasis otak dan tulang
- b. Radioterapi 3-D konformal, merupakan terapi standar pada kasus tumor SSP dapat diberikan sebagai terapi definitif, ajuvan atau paliatif.
- c. *Intensity modulated radiotherapy* (IMRT) atau *Volumetric modulated arc therapy* (VMAT) diberikan pada tumor SSP yang letaknya berdekatan dengan jaringan sehat penting seperti batang otak, chiasma optik atau saraf optik.
- d. *Stereotactic radiosurgery* (SRS) diberikan pada kasus tumor SSP yang berukuran kecil (diameter <3,5 cm) dan letaknya tidak menempel dengan jaringan sehat penting seperti batang otak, chiasma optik atau saraf optik.
- e. *Stereotactic radiotherapy* (SRT) diberikan pada kasus tumor SSP yang tidak dapat dilakukan SRS, seperti diameter > 3,5 cm atau letaknya menempel dengan jaringan sehat penting seperti batang otak, chiasma optik atau saraf optik.
- f. *Stereotactic body radiotherapy* (SBRT) diberikan pada kasus metastases spinal dengan keterlibatan tumor maksimal 3 ruas vertebrae, namun tidak boleh lebih dari 2 ruas vertebrae berurutan. SBRT spinal diberikan pada kasus dengan potensi kuratif atau dapat diberikan pada kasus reiradiasi.

Volume tumor sebagai target radiasi ditentukan dengan menggunakan *imaging* pra dan post-operasi, menggunakan MRI (T1 dengan kontras, T2 dan FLAIR) untuk menentukan *gross tumor volume* (GTV). *Clinical target volume* (CTV) = GTV ditambah margin 1-2 cm diberikan dengan radiasi dosis 45-60 Gy dengan 1,8-2 Gy/fraksi. Untuk teknik SRT atau SRS, terdapat beberapa skema dosis dan fraksinasi disesuaikan

dengan histopatologis tumor dan tujuan terapi sebagai definitif atau booster. Pada kasus reiradiasi, dosis yang diberikan tergantung dosis radiasi sebelumnya dan rentang waktu dengan radiasi sebelumnya, dengan prioritas utama adalah limitasi dosis pada organ sehat kritis seperti batang otak, medula spinalis, chiasma optik dan saraf optik. Namun keputusan akhir penentuan dosis dikembalikan lagi kepada dokter yang merawat.

a. Glioma Derajat Rendah (Derajat I dan II)

Volume tumor sebagai target radiasi ditentukan menggunakan foto pra dan pasca operasi, menggunakan MRI (T1 dengan kontras dan FLAIR/T2) untuk menentukan GTV. CTV adalah GTV ditambah 2-3 cm untuk mencakup infiltrasi tumor yang subdiagnostik.

b. Glioma Derajat Tinggi (Derajat III dan IV)

Volume tumor sebagai target radiasi ditentukan menggunakan foto pra dan pasca operasi, menggunakan MRI (T1 dengan kontras dan FLAIR/T2) untuk menentukan GTV. CTV adalah GTV ditambah 2-3 cm untuk mencakup infiltrasi tumor yang subdiagnostik.

Lapangan radiasi dibagi menjadi 2 fase. Dosis yang direkomendasikan adalah 60 Gy dengan 2 Gy/fraksi atau 59,4 Gy dengan 1,8 Gy/fraksi, dosis yang sedikit lebih kecil seperti 55,8-59,4 Gy dengan 1,8 Gy/fraksi atau 57 Gy dengan 1,9 Gy/fraksi dapat dilakukan jika volume tumor terlalu besar (gliomatosis) atau untuk astrositoma derajat III. Pada pasien dengan KPS (Karnofsky Performance Status) yang buruk atau pada pasien usia tua, hipofraksinasi yang diakselerasi dapat dilakukan dengan tujuan menyelesaikan terapi dalam 2-4 minggu. Fraksinasi yang digunakan antara lain 34 Gy/10 fraksi, 40,5 Gy/15 fraksi, 50 Gy/20 fraksi.

c. Ependimoma

Volume tumor ditentukan dengan menggunakan pencitraan pra dan pasca operasi, menggunakan MRI (T1 dengan kontras dan FLAIR/T2) untuk menentukan GTV. CTV merupakan area anatomis tempat tumor primer praoperasi ditambah dengan abnormalitas *signal* yang ditemukan pada MRI post-operasi (CTV

= GTV + 1-2 cm), radiasi diberikan dengan dosis 54-60 Gy dengan 1,8-2 Gy per fraksi untuk gross tumor.

Pada ependymoma tanpa keterlibatan cairan serebrospinal, cukup diberikan radiasi lokal dengan dosis dan target radiasi seperti tersebut di atas. Pada ependymoma dengan keterlibatan cairan serebrospinal diperlukan *Craniospinal Irradiation* (CSI) dengan lapangan spinal sampai dengan bawah *thecal sac* untuk mengatasi *microscopic tumor spread* pada cairan cerebrospinal. Radiasi CSI untuk *microscopic tumor* diberikan dengan dosis 36 Gy dengan 1,8 Gy per fraksi. Apabila terdapat gross tumor pada spinal maka setelah radiasi CSI harus diikuti dengan booster lapangan terbatas pada lesi spinal sampai dengan 45-54 Gy dalam 1,8-2 Gy per fraksi. Apabila lokasi lesi primer di otak harus diberikan dosis total pada lesi tersebut sampai dengan 54-60 Gy dalam 1,8-2 Gy per fraksi.

d. Medulloblastoma (Dewasa) dan PNET Supratentorial

Pada pasien dengan risiko rekurensi, diberikan dosis konvensional 30-36 Gy CSI (*Cranio-Spinal Irradiation*) kemudian *booster* pada tumor otak primer sampai dengan 54-55,8 Gy dengan atau tanpa kemoterapi ajuvan. Untuk dewasa muda dapat dipertimbangkan untuk mengurangi dosis radiasi dengan tambahan pemberian ajuvan kemoterapi sehingga dosis radiasi 23,4 Gy CSI, lalu *booster* pada lokasi tumor otak primer sampai dengan 54-55,8 Gy. Pada pasien dengan risiko tinggi untuk rekurensi, diberikan dosis radiasi 36 Gy CSI diikuti *booster* pada lokasi tumor otak primer sampai dengan 54 – 55,8 Gy dengan tambahan kemoterapi ajuvan.

e. CNS Limfoma Primer

*Whole brain radiotherapy* (WBRT) dapat dilakukan pada pasien dengan CNS limfoma primer yang mendapatkan dan atau tanpa kemoterapi. WBRT diberikan hingga dosis 23,4 Gy dengan 1,8 Gy per-fraksi bila dijumpai *complete response* (CR) pasca kemoterapi. Untuk respon yang kurang dari CR, dapat diberikan dosis WBRT yang sama diikuti dengan booster radiasi lapangan terbatas pada *gross tumor* sampai dengan 45-54 Gy dengan 1,6-2 Gy per fraksi untuk radiasi lokal pada residu tumor. Untuk pasien yang bukan kandidat kemoterapi, diberikan WBRT dosis 24-36 Gy diikuti

dengan *booster* pada *gross tumor* sampai dengan total dosis 45-54 Gy dengan 1,6-2 Gy per fraksi.

f. Tumor Medula Spinalis Primer

Pada pasien dengan tumor medula spinalis primer, dapat diberikan radiasi lokal pada kasus tanpa keterlibatan cairan cerebro spinal dengan total dosis 50,4Gy dengan 1,8 Gy per fraksi. Radiasi craniospinal (CSI) pada keterlibatan cairan cerebro spinal untuk mengatasi *microscopic tumor spread* pada cairan cerebrospinal dengan dosis radiasi 36 Gy dengan 1,8 Gy per fraksi dilanjutkan dengan booster radiasi pada gorss tumor hingga 45-54 Gy dengan menggunakan 1,8 Gy/fraksi. Untuk tumor yang letaknya dibawah conus medullaris, dapat diberikan radiasi CSI hingga 36 Gy dengan 1,8 Gy per fraksi dilanjutkan dengan booster hingga total dosis 60 Gy.

g. Meningioma

Meningioma WHO derajat I / II pasca operasi dapat diberikan radiasi konvensional dosis 45-60 Gy atau radiasi stereotactic dengan dosis tinggi per fraksi. Lapangan radiasi pada meningioma sebaiknya dideliniasi berdasarkan MRI *brain* pre-operasi dan post-operasi T1 dengan kontras dan T2/FLAIR untuk menentukan *gross tumor* (jika ada) atau *tumor bed* dengan ekspansi margin clinical target volume (CTV) 1-2 cm dimana ekspansi margin dapat dikurangi apabila tidak ada invasi ke parenkim otak. Dosis radiasi diberikan 45-60 Gy dalam fraksi 1,8-2 Gy bila ukuran tumor cukup besar. Untuk lesi dengan ukuran tumor yang lebih kecil dapat dipertimbangkan pemberian stereotactic radiotherapy (SRT) dengan dosis 30-50 Gy dalam 3-20 fraksi atau stereotactic radiosurgery (SRS) dengan dosis 12-16 Gy dalam fraksi tunggal.

Meningioma WHO derajat III memiliki sifat yang lebih ganas sehingga diperlukan adjuvant radiasi untuk hampir semua kasus. Lapangan radiasi ditentukan berdasarkan MRI brain pre-operasi dan post-operasi T1 kontras dan T2/FLAIR untuk deliniasi *gross tumor* (jika ada) dan *surgical bed* dengan margin CTV 2-3 cm dan dosis radiasi 54-60 Gy dalam 1,8-2 Gy/fraksi. Apabila lesi tumor pada meningioma WHO derajat III cukup kecil maka juga dapat dipertimbangkan pemberian stereotactic

radiotherapy (SRT) dengan dosis 30-50 Gy dalam 3-20 fraksi atau stereotactic radiosurgery (SRS) dengan dosis 12-25 Gy dalam fraksi tunggal.

h. Metastasis Otak

Pada kasus metastasis otak yang didiagnosa berdasarkan hasil biopsi lesi otak maupun yang didiagnosis tanpa biopsi lesi otak (dengan korelasi klinis dan radiologis) dapat diberikan radiasi. Radiasi yang diberikan pada lesi metastasis otak dapat berupa WBRT atau SRT atau SRS atau WBRT dengan *simultaneous boost* (WBRT-SIB) atau WBRT dilanjutkan dengan SRT/SRS *boost* pada lesi tumor. Dosis WBRT bervariasi antara 20-40 Gy dalam 5-20 fraksi; SRT antara 20-50 Gy dalam 3-10 fraksi, dan SRS berkisar antara 12-25 Gy disesuaikan dengan volume tumor.

i. Metastasis Leptomeningeal

Dosis dan volume target radiasi bergantung pada tumor primer dan lokasi yang memerlukan paliasi.

j. Metastasis Spinal

Dosis pada metastasis korpus vertebra bergantung pada performa pasien, stabilitas spinal, lokasi yang berhubungan dengan medula spinalis dan histologi tumor primer. Dosis umum yang diberikan adalah 15-40 Gy dalam 1-20 fraksi selama 1 hari hingga 4 minggu. Pemberian radiasi harus mempertimbangkan dosis kritis pada spinal dan rute saraf. Pada kasus tertentu atau kasus rekurensi setelah radiasi sebelumnya, *stereotactic body radiotherapy* dapat dipertimbangkan dengan dosis radiasi antara 8 – 24 Gy dalam 1-8 fraksi. Secara umum, waktu antar terapi yang direkomendasikan untuk re-iradiasi pada daerah yang sama adalah lebih dari 6 bulan.

7. Kemoterapi sistemik dan terapi target (*targeted therapy*)

Kemoterapi pada kasus tumor otak ganas saat ini sudah banyak digunakan karena diketahui dapat memperpanjang *survival rate* dari pasien terutama pada kasus astrositoma derajat ganas. Glioblastoma merupakan tipe yang bersifat kemoresisten, namun saat ini telah digunakan temozolomide (TMZ) dan nimotuzumab pada glioblastoma dengan sebelumnya melakukan pemeriksaan jaringan tumor terhadap EGFR (*epidermal growth factor receptor*) dan ada tidaknya mutasi MGMT (*methyl guanine methyl transferase*).

Kemoterapi bertujuan untuk menghambat pertumbuhan tumor dan meningkatkan kualitas hidup pasien semaksimal mungkin. Kemoterapi biasa digunakan sebagai kombinasi dengan operasi dan/atau radioterapi. Dosis TMZ pada saat diberikan *concomitant* dengan radiasi adalah 75-100mg/m<sup>2</sup>, bila diberikan sebagai *maintetance* adalah 150-200 mg/m<sup>2</sup>.

#### Kemoterapi Intratekal

Tata laksana tumor otak ganas dengan menggunakan kemoterapi seringkali terhambat akibat penetrasi kemoterapi sistemik yang rendah untuk menembus sawar darah otak. Pemberian kemoterapi intratekal merupakan salah satu upaya untuk memberikan agen antikanker langsung pada susunan saraf pusat. Kemoterapi intratekal dapat diberikan sebagai salah satu tata laksana leptomeningeal metastasis pada keganasan darah, seperti leukemia dan limfoma. Tindakan ini dilakukan melalui prosedur lumbal pungsi atau menggunakan Omayo *reservoir*.

#### 8. Psikiatri

Pasien dengan tumor otak dapat mengalami gangguan psikiatri hingga 78%, baik bersifat organik akibat tumornya atau fungsional yang berupa gangguan penyesuaian, depresi, dan ansietas. Hal ini dapat menghambat proses tata laksana terhadap pasien. Oleh karena itu, diperlukan pendampingan mulai dari menyampaikan informasi tentang diagnosis dan keadaan pasien (*breaking the bad news*) melalui pertemuan keluarga (*family meeting*) dan pada tahap-tahap pengobatan selanjutnya. Pasien juga dapat diberikan psikoterapi suportif dan relaksasi yang akan membantu pasien dan keluarga, terutama pada perawatan paliatif.

#### 9. Prinsip dukungan nutrisi pada Tumor Otak

Penanganan tumor otak yang dapat berupa kombinasi operasi, radiasi, dan kemoterapi memungkinkan efek samping yang memengaruhi metabolisme, oleh karena itu nutrisi berperan ketika pasien mengalami efek samping tersebut. Makan makanan seimbang dapat membantu pasien dapat merasa lebih baik dengan terhindar dari penurunan atau peningkatan berat badan yang berlebihan, melawan infeksi, membantu efektivitas pengobatan, serta perbaikan sel dan penyembuhan luka dengan pembentukan jaringan baru

Status gizi merupakan salah satu faktor yang berperan penting pada kualitas hidup pasien tumor ganas. Salah satu masalah nutrisi yang perlu mendapat perhatian pada pasien tumor ganas adalah kaheksia. Kaheksia berkaitan erat pula dengan kondisi malnutrisi. Malnutrisi, yang biasa terjadi terlebih dahulu; adalah suatu kondisi di mana ada komponen nutrisi yang asupannya tidak sesuai anjuran, baik lebih ataupun kurang. Malnutrisi merupakan kondisi yang umum ditemukan pada pasien tumor ganas, mencakup hingga 85% pasien. Secara umum *World Health Organization (WHO)* mendefinisikan malnutrisi berdasarkan Indeks Massa Tubuh (IMT)  $<18,5 \text{ kg/m}^2$ , namun menurut *European Society of Parenteral and Enteral Nutrition (ESPEN)* diagnosis malnutrisi dapat ditegakkan berdasarkan kriteria IMT  $<18,5 \text{ kg/m}^2$  atau penurunan berat badan yang tidak direncanakan  $>10\%$  dalam kurun waktu tertentu atau penurunan berat badan  $>5\%$  dalam waktu 3 bulan, disertai dengan salah satu pilihan berikut:

- a. IMT  $<20 \text{ kg/m}^2$  pada usia  $<70$  tahun atau IMT  $<22 \text{ kg/m}^2$  pada usia  $\geq 70$  tahun.
- b. *Fat free mass index (FFMI)*  $<15 \text{ kg/m}^2$  untuk perempuan atau FFMI  $<17 \text{ kg/m}^2$  untuk laki-laki.

Jika tidak ditangani dengan baik, malnutrisi dapat berkembang menjadi kaheksia. Kaheksia didefinisikan sebagai kehilangan massa otot, dengan ataupun tanpa lipolisis, yang tidak dapat dipulihkan dengan dukungan nutrisi konvensional. Ditinjau dari gejalanya, kaheksia merupakan suatu sindroma yang ditandai tidak nafsu makan (anoreksia), cepat merasa kenyang, dan kelemahan tubuh secara umum.

Tabel 3.3. Penegakan Diagnosis Kaheksia

Kriteria	Keterangan
<ul style="list-style-type: none"> <li>▪ Penurunan berat badan 5% atau lebih yang terjadi dalam 12 bulan terakhir</li> <li>▪ Indeks massa tubuh kurang dari 20 kg/m<sup>2</sup></li> </ul>	Satu dari dua kriteria
<ul style="list-style-type: none"> <li>▪ Penurunan kekuatan otot</li> <li>▪ Kelelahan (<i>fatigue</i>): Keterbatasan fisik dan mental setelah aktivitas fisik, atau ketidakmampuan untuk terus melakukan aktivitas fisik dengan intensitas sama yang disertai penurunan performa.</li> <li>▪ Anoreksia: Keterbatasan asupan makanan sehingga asupan kalori &lt;20 kkal/kgBB/hari, atau kurangnya nafsu makan.</li> <li>▪ Indeks massa bebas lemak yang rendah (dicirikan dengan lingkaran lengan atas kurang dari persentil 10 untuk umur dan jenis kelaminnya, indeks otot rangka DEXA (<i>Dual Energy X-ray Absorptiometri</i>) &lt;5,45 kg/m<sup>2</sup> (wanita) atau &lt;7,25 kg/m<sup>2</sup> (pria).</li> <li>▪ Salah satu parameter laboratorium yang tidak normal:                             <ul style="list-style-type: none"> <li>- Anemia (Hb &lt; 12 g/dL)</li> <li>- Kadar albumin serum yang rendah (&lt;3,2 g/dL)</li> </ul> </li> </ul>	Tiga dari lima kriteria

Malnutrisi dan kaheksia dapat terjadi pada pasien tumor ganas di stadium mana saja, baik pada saat baru didiagnosis, setelah dibedah, maupun setelah mengalami efek toksisitas kemoterapi. *European Partnership for Action Against Cancer (EPAAC)* dan *The European Society for Clinical Nutrition and Metabolism (ESPEN)* menyatakan bahwa pasien tumor ganas perlu dilakukan skrining gizi untuk mendeteksi gangguan nutrisi, asupan nutrisi, penurunan berat badan, dan IMT sedini mungkin sejak pasien didiagnosis tumor ganas. Pada pasien yang mengalami hasil skrining abnormal, perlu dilakukan penilaian objektif dan kuantitatif asupan nutrisi, kapasitas fungsional, dan derajat inflamasi sistemik.

Selain syarat tersebut, terapi dukungan nutrisi masih menunjukkan manfaat yang tidak konsisten menurut data uji klinis. Menurut *American Society of Parenteral and Enteral Nutrition (ASPEN)* (2009), sebagian studi menunjukkan bahwa pemberian terapi dukungan nutrisi kepada pasien tumor ganas kepala dan leher membantu memperlambat penurunan berat badan, namun sebagian studi lainnya gagal memperlihatkan hasil serupa. Sementara itu, terapi dukungan nutrisi yang diberikan secara parenteral dapat meningkatkan risiko infeksi. Oleh karena itulah terapi dukungan nutrisi untuk pasien tumor ganas tidak diberikan secara rutin,



melainkan harus disesuaikan dengan kondisi pasien secara individual.

Seperti halnya kemoterapi, pemberian terapi dukungan nutrisi kepada pasien yang menjalani pembedahan terkait tumor ganas juga tidak dianjurkan secara rutin. Namun, pemberian terapi dukungan nutrisi secara individual masih dapat disesuaikan, khususnya pada pasien-pasien yang mengalami malnutrisi sedang dan berat. Waktu terbaik untuk memberikan terapi dukungan nutrisi adalah mulai dari 7-14 hari sebelum pembedahan dilakukan, dan dapat dilanjutkan sampai setidaknya 7 hari setelah pembedahan selesai.

Terapi dukungan nutrisi paliatif kepada pasien tumor ganas stadium akhir juga masih menjadi kontroversi. Terapi paliatif secara umum ditujukan untuk mempertahankan kualitas hidup pasien. Namun sayangnya nutrisi parenteral dapat memperburuk kualitas hidup pasien, khususnya yang kondisi umumnya sudah kurang baik. Meskipun demikian, tetap masih ada sejumlah pasien yang dapat hidup lebih lama dengan bantuan nutrisi parenteral ini. Kriteria pasien yang diharapkan dapat hidup lebih lama dengan bantuan nutrisi parenteral yaitu: pasien dengan *performance status* baik (status Karnofsky di atas 50) pasien yang mengalami obstruksi usus *inoperable*, pasien dengan gejala keterlibatan sel tumor ganas pada sistem saraf pusat, hati, dan parunya relatif minimal; dan pasien dengan gejala nyeri relatif minimal.

Pasien kaheksia tumor ganas memerlukan multimodalitas terapi. Selain terapi pembedahan, kemoterapi, dan terapi radiasi, beberapa hal dapat memberikan manfaat bagi pasien tumor ganas, utamanya untuk mencegah kondisi kaheksia refrakter.

a. Kebutuhan Energi

Kebutuhan energi pada pasien adalah 30-35 kkal/kg BB, sedangkan pada pasien *bed ridden*: 20-25 kkal/kg BB. Pada pasien obesitas perhitungan kebutuhan energi menggunakan berat badan aktual. Kebutuhan protein sebesar 1.2-2 g/kgBB/perhari, kebutuhan lemak sebesar 25-30% dari energi total. Sementara kebutuhan karbohidrat adalah sisa dari perhitungan protein dan lemak.

Menurut *European Society for Parenteral and Enteral Nutrition*, anjuran kebutuhan asupan energi pasien tumor ganas adalah 30-

35 kkal/kgBB/hari. Kebutuhan asam amino pasien tumor ganas adalah 1,2-2 gram/kgBB/hari, dengan peningkatan kebutuhan terutama terhadap asam amino rantai cabang (BCAA/*Branched-chain Amino Acids*), yang terdiri atas valin, leusin, dan isoleusin. Energi dari lemak mencakup 30-50% dari total energi yang dibutuhkan, dengan peningkatan kebutuhan terutama terhadap asam lemak omega-3.

b. Jalur Pemberian Nutrisi

Pilihan pertama pemberian nutrisi melalui jalur oral. Pemberian nutrisi oral merupakan pilihan pertama setelah pembedahan. Apabila asupan belum adekuat dapat diberikan *oral nutritional supplementation*, hingga asupan optimal.

Bila 10-14 hari asupan kurang dari 60% dari kebutuhan, maka indikasi pemberian enteral. Pemberian enteral jangka pendek (<4-6 minggu) dapat menggunakan pipa nasogastrik (NGT). Pemberian enteral jangka panjang (>4-6 minggu) menggunakan *percutaneous endoscopic gastrostomy* (PEG). Pemasangan pipa nasogastrik tidak harus dilakukan rutin, kecuali apabila terdapat ancaman ileus atau asupan nutrisi yang tidak adekuat.

Nutrisi parenteral digunakan apabila nutrisi oral dan enteral tidak memenuhi kebutuhan nutrisi pasien, atau bila saluran cerna tidak berfungsi normal misalnya perdarahan masif saluran cerna, diare berat, obstruksi usus total atau mekanik, malabsorpsi berat.

Pemberian edukasi nutrisi dapat meningkatkan kualitas hidup dan memperlambat toksisitas radiasi pada pasien tumor ganas kolorektal dibandingkan pemberian diet biasa dengan atau tanpa suplemen nutrisi.

c. Nutrien Spesifik

1) *Branched-chain Amino Acids* (BCAA)

BCAA merupakan kumpulan tiga asam amino esensial yang memiliki struktur berupa rantai cabang; yaitu leusin, isoleusin, dan valin. BCAA merupakan regulator sintesis dan degradasi protein, sekaligus merupakan prekursor sumber energi kunci untuk jaringan otot, dengan berperan sebagai prekursor sintesis glutamin dan alanin. Oksidasi BCAA merupakan proses yang penting untuk menyediakan energi

bagi otot, dan berfungsi sebagai mekanisme kompensasi atas konsumsi energi yang tinggi untuk mengimbangi kondisi protein yang negatif akibat proses inflamasi kronis akibat tumor ganas. Dalam keadaan normal oksidasi BCAA memberikan 6-7% energi bagi otot, namun pada kondisi katabolik berat penyediaan energi ini dapat mencapai 20%. Oleh karena itu, penyediaan BCAA yang cukup sangat penting untuk pasien tumor ganas.

BCAA juga sudah pernah diteliti manfaatnya untuk memperbaiki nafsu makan pada pasien tumor ganas yang mengalami anoreksia, lewat sebuah penelitian acak berskala kecil dari Cangiano (1996). Bahan makanan sumber BCAA yaitu putih telur, protein hewani, kacang kedelai.

2) *Omega-3 fatty acids* (asam lemak omega-3)

Asam lemak omega-3 dapat mendorong produksi *prostaglandin* PGE3 dan *leukotriene* LTE5, sehingga kondisi imunitas pasien membaik dan respons inflamasi akan berkurang. Asam lemak omega-3 juga menurunkan produksi PGE3 dan LTE4. Secara keseluruhan, efek asam lemak omega-3 adalah menurunkan jumlah sitokin proinflamasi pada pasien tumor ganas yang mengalami kaheksia. Efek ini tetap ada pada saat asam lemak omega-3 dikombinasikan dengan obat penghambat *cyclooxygenase* (COX)-2. Suplementasi asam lemak omega-3 secara enteral terbukti mampu mempertahankan berat badan dan memperlambat kecepatan penurunan berat badan, meskipun tidak menambah berat badan pasien. Konsumsi harian asam lemak omega-3 yang dianjurkan untuk pasien tumor ganas adalah setara dengan 2 gram asam eikosapentaenoat (*eicosapentaenoic acid*, EPA). Bahan makanan sumber *Omega-3 fatty acids* yaitu minyak dari ikan laut dan suplemen yang mengandung Omega-3.

Pada pasien glioma, diduga diet rendah glikemik dan diet ketogenik dapat mereduksi pertumbuhan tumor dan meningkatkan *survival*, namun demikian bukti klinik mengenai hal ini masih terbatas, masih diperlukan data yang akurat mengenai keamanan dan efikasi diet ini,

standar proporsi pemberian lemak dan non lemak pada diet ini, kesesuaian dengan penanganan anti-kanker lain, aspek etika, dan dampaknya bagi kualitas hidup pasien kanker.

3) Arginin, glutamin, dan asam nukleat

Makanan formula khusus yang mengandung arginin, RNA (*ribonucleic acid*, asam ribonukleat), dan asam lemak omega-3 telah terbukti dapat memperbaiki daya tahan tubuh dan prognosis dari pasien tumor ganas. Meskipun demikian, penelitian yang membuktikan hal tersebut tidak dimaksudkan untuk menilai seberapa besar perbaikan yang dihasilkan, melainkan lebih ditujukan untuk menentukan kapan waktu yang paling baik untuk memulai terapi nutrisi enteral yang dimaksud.

Menurut panduan ASPEN 2009, the U.S. *Summit on Immune-Enhancing Enteral Therapy* telah membuat suatu rekomendasi terkait dengan penggunaan makanan formula khusus yang mengandung arginin, glutamin, RNA, dan kombinasinya dengan asam lemak omega-3 untuk pasien yang menjalani pembedahan. Jika pasien sudah mengalami malnutrisi sebelum menjalani pembedahan pada kepala dan leher, maka suplementasi nutrisi yang diberikan 5-7 hari sebelum pembedahan dapat memberikan manfaat.

Sedangkan untuk suplemen yang diberikan secara tunggal, penelitian terhadap pemberian suplemen arginin tunggal atau glutamin tunggal masih terbatas, sehingga belum dapat dibuat rekomendasi untuk suplemen tersebut. Bahan makanan sumber Arginin yaitu kacang-kacangan.

4) *Fructooligosaccharide* (FOS) dan probiotik

FOS merupakan suatu prebiotik yang merupakan bahan makanan untuk probiotik (bakteri flora normal usus). Beberapa penelitian *in vitro* dan penelitian pada hewan membuktikan bahwa sejumlah mikroorganisme dari bakteri flora normal usus dapat memengaruhi karsinogenesis, yaitu bersifat protektif bagi tubuh pejamu terhadap aktivitas zat-zat karsinogenik. Mekanisme bagaimana efek ini dapat timbul masih dalam tahap hipotesis. Diduga bahwa efek protektif ini terjadi lewat inhibisi bakteri secara langsung,

ataupun karena bakteri tertentu dapat menginaktivasi sejumlah zat karsinogen. Namun efek ini belum terbukti secara klinis.

d. Farmakoterapi

1) Progestin

Dua jenis progestin dapat bermanfaat dalam mengurangi kaheksia pada pasien tumor ganas, yaitu *megesterol asetat* (MA) dan *medroksiprogesteron asetat* (MPA). Menurut studi meta-analisis MA bermanfaat dalam meningkatkan selera makan dan meningkatkan berat badan pada tumor ganas kaheksia, namun tidak memberikan efek dalam peningkatan massa otot dan kualitas hidup penderita. Dosis optimal penggunaan MA adalah sebesar 480–800 mg/hari. Penggunaan dimulai dengan dosis kecil, dan ditingkatkan bertahap apabila selama dua minggu tidak memberikan efek optimal. Efek samping penggunaan MA dan MPA adalah tromboemboli, hiperglikemia, hipertensi, impotensi, *vaginal spotting*, edema perifer, alopesia, dan insufisiensi adrenal.

2) Kortikosteroid

Kortikosteroid merupakan zat oreksigenik yang paling banyak digunakan. Berbagai penelitian menunjukkan bahwa pemberian kortikosteroid pada pasien kaheksia dapat meningkatkan selera makan dan kualitas hidup pasien. Pada pasien tumor ganas terminal, kortikosteroid diberikan sebagai terapi paliatif untuk memberi rasa “lebih segar” yang tidak berefek menurunkan tingkat mortalitas. Penggunaan kortikosteroid jangka panjang dapat menimbulkan berbagai efek samping, sehingga sebaiknya pemberian kortikosteroid tidak lebih dari dua minggu dan hanya untuk pasien tumor ganas preterminal.

3) Siproheptadin

Siproheptadin merupakan antagonis reseptor 5-HT, yang dapat memperbaiki selera makan dan meningkatkan berat badan pasien dengan tumor karsinoid. Efek samping yang sering timbul adalah mengantuk dan pusing. Umumnya digunakan pada pasien anak dengan kaheksia tumor ganas, dan tidak direkomendasikan pada pasien dewasa.

4) *Moisturizing Spray/ Moisturizing Gel*

Pemberian formula moisturiser diperlukan untuk membantu keseimbangan cairan oral dan memberikan sensasi basah pada mukosa mulut.

5) Chlorhexidine 0,2%

Obat kumur yang dapat digunakan untuk mengurangi rasa nyeri pada mulut adalah chlorhexidine 0,2%.

6) Antiemetik

Obat ini digunakan sebagai anti mual dan muntah pada pasien tumor ganas, tergantung sediaan yang digunakan, misalnya golongan antagonis reseptor serotonin (5HT3), antihistamin, kortikosteroid, antagonis reseptor neurokinin-1 (NK1), antagonis reseptor dopamin, dan benzodiazepin.

7) Vitamin B, D, K, Asam Folat, dan Kalsium

Pasien tumor ganas otak seringkali memerlukan obat anti kejang yang memiliki interaksi dengan vitamin dan mineral, yaitu vitamin D, K, asam folat, dan kalsium, yang dapat menyebabkan gangguan mineralisasi tulang dan osteoporosis serta gangguan profil lipid. Pasien harus mendapatkan suplementasi vitamin dan mineral tersebut, misalnya pada pasien yang mendapat fenitoin, disarankan pemberian asam folat sebesar 1 mg/hari. Perlu diperhatikan bahwa kalsium dapat menurunkan bioavailabilitas fenitoin, sehingga suplementasi harus diberikan dua jam sebelum atau setelah pemberian fenitoin.

10. Prinsip Rehabilitasi Medik pada Tumor Otak

Rehabilitasi medik bertujuan untuk mengoptimalkan pengembalian gangguan fungsi dan aktivitas kehidupan sehari-hari serta meningkatkan kualitas hidup pasien dengan cara aman dan efektif, sesuai kemampuan yang ada. Pendekatan rehabilitasi medik dapat diberikan sedini mungkin sejak sebelum pengobatan definitif diberikan dan dapat dilakukan pada berbagai tahapan dan pengobatan penyakit yang disesuaikan dengan tujuan penanganan rehabilitasi tumor ganas mulai dari preventif, restoratif, suportif atau paliatif.

- a. Gangguan Fungsi/ Disabilitas pada Pasien Tumor Otak
- Kedokteran fisik dan rehabilitasi memerlukan konsep fungsi dan keterbatasan dalam penanganan pasien. Pada tumor otak otak ganas, penyakit dan penanganannya dapat menimbulkan gangguan fungsi pada manusia sebagai makhluk hidup yang dapat berpotensi mengakibatkan terjadinya keterbatasan dalam melakukan aktivitas (disabilitas) dan partisipasi sosial dalam kehidupan sehari-hari. Gangguan fungsi tersebut dapat berupa gangguan kognisi (80%), kelemahan (78%), gangguan persepsi visual (53%), dan berbagai disfungsi otak lainnya.
- Intervensi rehabilitasi diberikan sesuai dengan gangguan fungsi yang terjadi yang berkaitan dengan lokasi tumor dan luasnya area operasi. Program rehabilitasi yang diberikan prinsipnya tidak jauh berbeda dengan rehabilitasi pasien stroke dan cedera kepala (*stroke like syndrome*).

#### Keterbatasan Fungsional/Aktifitas

- 1) Gangguan kognitif dan perilaku, perubahan kepribadian dan emosi
- 2) Gangguan mobilisasi, akibat :
  - a) Gejala peningkatan tekanan intra kranial (sakit kepala, mual, muntah), kejang
  - b) Gangguan kekuatan otot sesuai dengan lokasi tumor (hemiparesis / plegi)
  - c) Gangguan koordinasi dan keseimbangan
  - d) Gangguan visual
  - e) Distonia, diskinesia, ataksia
  - f) Tirah baring lama
- 3) Gangguan komunikasi
- 4) Gangguan menelan / Kesulitan makan
- 5) Gangguan persepsi
- 6) Gangguan pemrosesan sensoris akibat hendaya otak
- 7) Impending / sindroma dekondisi akibat tirah baring lama
- 8) Disfungsi saraf kranial selain di atas
- 9) Gangguan fungsi psiko-sosial-spiritual

Hambatan Partisipasi

- 1) Gangguan aktivitas sehari-hari
- 2) Gangguan prevokasional dan okupasi
- 3) Gangguan *leisure*
- 4) Gangguan seksual pada disabilitas

b. Pemeriksaan Rehab Medik

- 1) Asesmen
  - a) Uji fungsi komunikasi
  - b) Uji fungsi kognisi
  - c) Uji fungsi kekuatan otot
  - d) Uji fleksibilitas, lingkup gerak sendi
  - e) Uji fungsi sensibilitas
  - f) Uji motorik halus
  - g) Asesmen nyeri
  - h) Uji dekondisi
  - i) Uji fungsi kardiorespirasi
  - j) Uji kontrol postur
  - k) Uji fungsi integrasi sensori motor
  - l) Uji keseimbangan statis dan dinamis
  - m) Uji fungsi lokomotor
  - n) Uji pola jalan
  - o) Uji fungsi eksekusi gerak
  - p) Uji fungsi menelan
  - q) Uji fungsi berkemih
  - r) Uji fungsi defekasi
  - s) Uji kemampuan fungsional dan perawatan (*Barthel Index, Karnofsky Performance Scale*)
  - t) Asesmen psikospiritual
  - u) Evaluasi kondisi sosial dan perilaku rawat
  - v) Evaluasi ortosis
  - w) Evaluasi alat bantu jalan
- 2) Pemeriksaan Penunjang
  - a) Pemeriksaan darah
  - b) Rontgen (toraks, kepala)
  - c) EEG
  - d) CT Scan/MRI (sesuai indikasi)



c. Tata laksana Rehabilitasi

1) Tujuan

- a) Mengatasi gangguan kognisi, perilaku, perubahan kepribadian dan emosi
- b) Memaksimalkan pengembalian fungsi komunikasi
- c) Memaksimalkan pengembalian dan pemeliharaan fungsi gerak
- d) Memaksimalkan pengembalian kemampuan mobilisasi
- e) Mengatasi gangguan menelan / kesulitan makan
- f) Memperbaiki fungsi pemrosesan sensoris dan motorik
- g) Mencegah dan meminimalisir sindroma dekondisi
- h) Memperbaiki fungsi berkemih
- i) Mengembalikan, memelihara dan atau meningkatkan fungsi psiko-sosial-spiritual
- j) Meningkatkan kualitas hidup dengan perbaikan kemampuan aktivitas fungsional

2) Sebelum tindakan (radioterapi, operasi dan kemoterapi)

- a) Promotif : peningkatan dan pemeliharaan fungsi fisik dan psiko-sosio-spiritual serta kualitas hidup
- b) Preventif terhadap keterbatasan fungsi dan aktivitas serta hambatan partisipasi yang dapat timbul
- c) Penanganan terhadap gangguan psikososial dan spiritual (sesuai kondisi)

3) Pasca Tindakan

Preventif terhadap gangguan fungsi otak yang dapat terjadi pasca tindakan dan efek sindroma dekondisi pada tirah baring lama.

4) Rehabilitasi Medik Disabilitas

- a) Tata laksana Gangguan Kognisi  
Tata laksana persepsi kognisi sesuai hendaya yang ada (LEVEL 1)
- b) Terapi edukasi sesuai disabilitas
- c) Tata laksana Gangguan Mobilisasi :
  - (1) Latihan fleksibilitas dan lingkup gerak sendi
  - (2) Latihan penguatan otot
  - (3) Terapi latihan
  - (4) Latihan ambulasi dan keseimbangan

- (5) Latihan koordinasi dan keterampilan motorik
- (6) Latihan ketahanan kardiopulmoner
- (7) Evaluasi orthosis
- (8) Evaluasi alat bantu jalan
- d) Tata laksana gangguan berbahasa
- e) Tata laksana gangguan menelan
- f) Tata laksana multisensori terintegrasi
- g) Tata laksana gangguan sensasi somatosensoris
- h) Tata laksana pencegahan/ sindroma dekondisi
- i) Evaluasi dan tata laksana kondisi social dan perilaku rawat
- j) Mengatasi masalah psikospiritual, termasuk perubahan perilaku, kepribadian dan emosi
- k) Adaptasi kehidupan sehari-hari
- l) Rehabilitasi prevokasional dan rehabilitasi okupasi
- m) Rehabilitasi medik paliatif

Gangguan kognitif dan perilaku berupa perubahan kepribadian dan emosi dapat ditata laksana sesuai gangguan yang ada. Untuk gangguan fungsi mobilisasi ambulasi akibat gangguan seperti fleksibilitas, kekuatan otot, koordinasi & keseimbangan (sesuai lokasi tumor), visual, kinesia, kelemahan umum, dan tirah baring lama dapat ditata laksana dengan mengoptimalkan pengembalian fungsi aktivitas bertahap sesuai kondisi. Sementara itu, untuk gangguan fungsi otak lainnya sesuai lokasi tumor (gangguan: menelan/makan, komunikasi, persepsi, pemrosesan sensori dan gangguan saraf kranial lainnya) dapat ditata laksana sesuai disfungsi yang ada (*stroke like syndrome*). Gangguan fungsi kardiorespirasi pasca penanganan ditata laksana sesuai gangguan fungsi paru dan jantung.

#### 11. Paliatif

Dilakukan pada pasien-pasien yang dinyatakan perlu mendapatkan terapi paliatif dan dilakukan terapi secara multidisiplin bersama dokter penanggung jawab utama, serta dokter gizi, rehabilitasi medik, psikiatri, dan ahli terapi paliatif.

## B. Tumor Otak Primer

### 1. Kranial Meningioma

#### a. Definisi

Meningioma merupakan tumor primer intrakranial yang paling sering ditemui, ekstra aksial, dan berasal dari sel araknoid yang menempel pada duramater. Karakteristik tumor ini dapat tumbuh dengan besar dan cenderung menghasilkan hiperostosis, infiltrasi atau juga mengerosi tulang.

#### b. Epidemiologi

Angka kejadian meningioma sekitar 36% dari seluruh tumor otak, insidensinya diperkirakan 98/100,000 orang, dengan perkiraan rasio 2:1 antara wanita dan pria, dan insidensinya meningkat seiring dengan bertambahnya usia.

#### c. Etiologi

Etiologi molekuler meningioma dikaitkan dengan delesi kromosom dan mutasi gen. Meningioma dapat terjadi pada pasien yang teradiasi, dengan risiko tinggi terpapar dosis tinggi radioterapi, sementara faktor risiko lain seperti hormon, cedera kepala, tumor ganas payudara, faktor diet dan alergi, serta riwayat meningioma pada keluarga. Faktor lain seperti paparan telepon seluler masih belum jelas dan bahkan tidak signifikan pada beberapa penelitian. Perubahan genetik yang sering terjadi pada meningioma adalah hilangnya kromosom 22 yang berhubungan dengan mutasi pada gen neurofibromatosis tipe 2 (NF2) yang terletak di kromosom 22.

#### d. Klasifikasi

Berdasarkan panduan World Health Organization (WHO), sekitar 80% dari meningioma diklasifikasikan sebagai grade I atau jinak, 10-18% sebagai grade II atau atipikal, dan sekitar 2-4% sebagai grade III atau ganas.

Tabel 3.2 Grade Meningioma menurut WHO 2016

Grade	Keterangan
Grade I - <i>Benign</i>	a. Tingkat mitotik rendah, kurang dari 4 per sepuluh HPF ( <i>high-power fields</i> ) b. Tidak ada invasi ke otak c. Sembilan sub tipe

	<ul style="list-style-type: none"> <li>a) <i>Meningothelial</i></li> <li>b) <i>Fibrous (fibroblastic)</i></li> <li>c) <i>Transitional (mixed)</i></li> <li>d) <i>Psammomatous</i></li> <li>e) <i>Angiomatous</i></li> <li>f) <i>Microcystic</i></li> <li>g) <i>Secretory</i></li> <li>h) <i>Lymphocyte rich</i></li> <li>i) <i>Metaplastic</i></li> </ul>
Grade II - <i>Atypical</i>	<ul style="list-style-type: none"> <li>a. Tingkat mitotik 4-19 per HPF</li> <li>b. Atau invasi ke otak</li> <li>c. Atau 3 dari 5 hitologi spesifik: nekrosis spontan, <i>sheeting</i>, <i>prominent nucleoli</i>, selularitas yang tinggi, dan sel-sel kecil (<i>Clear cell dan Chordoid</i>)</li> </ul>
Grade III - <i>Anaplastic</i>	<ul style="list-style-type: none"> <li>a. Tingkat mitotik lebih dari 20 per HPF</li> <li>b. Atau histologi spesifik: <i>papillary</i> atau <i>rhabdoid</i> meningioma</li> </ul>

e. Lokasi

Lokasi tumor dapat dikategorikan menjadi tiga grup: *convexity / falx/ parasagittal, skull base* dan lainnya. Lokasi pada *skull base* dapat didefinisikan sebagai *cavernous sinus, cerebellopontine angle, clinoid, clivus, foramen magnum, jugular foramen, middle fossa, olfactory groove, orbital, parasellar, petroclival, petrous, planum sphenoidale, posterior fossa, skull base, sphenoid wing, and tuberculum sellae*. Lokasi lain diantaranya intraventrikular dan tumor multifokal yang tidak dapat dengan mudah diklasifikasikan dalam *skull base, convexity, atau falx*.

f. Gejala

Meningioma biasanya merupakan tumor yang tumbuh lambat, gambaran klinis yang ditimbulkan tergantung pada lokasi dan ukuran tumor, serta keterlibatannya dengan struktur jaringan sekitar.

Nyeri kepala mungkin gejala yang paling sering dan bersamaan dengan gejala lain dapat mengarah kepada suatu peningkatan tekanan intra kranial. Kejang ditemukan pada 30 % pasien yang didiagnosis dengan meningioma intrakranial. Risiko kejang lebih tinggi pada lokasi selain basis kranii (misalnya pada meningioma

konveksitas, parasagital, dan falks).

Gejala fokal yang muncul tergantung pada lokasi spesifik tumor. Gangguan penglihatan bisa muncul pada meningioma yang melibatkan jalur penglihatan. Gangguan pendengaran bisa muncul pada meningioma di regio sudut cerebellopontine. Anosmia dapat muncul pada meningioma di olfactory groove. Gangguan status mental dengan apati dan inatensi dapat muncul pada pasien dengan *inferior frontal meningioma* yang besar. Kelemahan ekstremitas juga dapat muncul umumnya berupa hemiparesis walaupun kadang-kadang dapat juga berupa paraparesis pada meningioma parasagital di falx yang mengkompresi jalur motoris. Kumpulan gejala tersebut tidaklah spesifik sebagaimana suatu variasi lesi fokal intrakranial yang berbeda-beda.

g. Penunjang

*Brain imaging* dengan menggunakan CT Scan dan MRI membantu deteksi meningioma, biasanya tampak sebagai tumor soliter yang menempel pada duramater, serta menyangat kuat dengan pemberian kontras (*contrast enhanced*). Pemeriksaan tersebut merupakan metode yang sering digunakan untuk mendiagnosis, monitoring dan evaluasi pasca tindakan.

*Positron emission tomography* dapat membantu pada kasus-kasus meningioma di *skull base* yang biasanya sulit untuk dilihat pada pemeriksaan CT dan MRI yang standar. Meningioma juga diketahui memiliki *somatostatin receptor density* yang tinggi, sehingga memungkinkan untuk *octreotide brain scintigraphy* membantu menggambarkan ekstensi dari penyakit.

h. Tata laksana

Terapi pasien dengan meningioma sangatlah individual, karena sifat meningioma itu sendiri dan variasi hasil terapi yang berbeda-beda untuk pasien yang berbeda. Dikarenakan kurangnya penelitian *prospective randomized trials*, panduan tata laksana standar sangatlah sulit untuk diformulasikan.

Modalitas terapi berupa observasi menggunakan serial CT atau MRI, pembedahan, *stereotactic radiosurgery* (SRS), *fractionated radiotherapy* (FRT), kemoterapi, ataupun *radionuclide therapy*. Manajemennya menitikberatkan pada profil klinis, grade WHO,

dan *extent of resection*, yang nampaknya mulai *suboptimal* seiring dengan meningkatnya pengertian terhadap biologi tumor ini. Keputusan terapi harus berdasarkan gejala yang muncul, lokasi meningioma, tampilan tumor terhadap pembuluh darah, pengalaman pembedah, dan kemungkinan untuk reseksinya.

Untuk tumor yang berukuran kecil ( $\leq 3\text{cm}$ ) dan asimtomatik maka berdasarkan guideline *European Association of Neuro-oncology* (EANO) maupun *National Comprehensive Cancer Network* (NCCN) dapat dilakukan observasi saja, dengan terapi dilakukan bila tumor membesar secara signifikan atau menjadi simtomatik. Pada fase observasi ini dilakukan MRI pada 3,6 dan 12 bulan pasca diagnosis, dilanjutkan kemudian setiap 6-12 bulan selama lima tahun, diteruskan dengan setiap 1-3 tahun tergantung kondisi klinis pasien.

Untuk tumor yang simtomatik, ataupun asimtomatik namun berukuran besar maka perlu dilakukan terapi pembedahan jika memungkinkan.

i. Embolisasi

*Preoperative embolization* diperkirakan dapat mengurangi komplikasi intra operatif dengan menurunkan lama waktu operasi serta hilangnya darah. Embolisasi ini ditujukan untuk melakukan devaskularisasi dari lesi, yang akan mengakibatkan tumor nekrosis dan memfasilitasi reseksi melalui pelunakan massa tumor.

Material embolisasi secara luas didefinisikan atas bentuk fisiknya seperti *particulate* atau agen *liquid*, dan dengan efek durasinya yang bersifat permanen atau sementara.

Agen *particulate* diantaranya partikel PVA (Polyvinyl Acetate); *microspheres (trisacryl gelatin microspheres)*; dan *cellulose beads*. Agen *Liquid* diantaranya *NBCA (N-butyl cyanoacrylate)*, *Onyx (ethylene vinyl alcohol copolymer dissolved in dimethyl sulfoxide)* dan juga *fibrin glue*.

j. Pembedahan

Pada pasien yang dipertimbangkan sebagai kandidat untuk pembedahan, tujuan terapinya adalah eksisi total. Kesulitan dalam pembedahan meningioma dapat dibagi menjadi dua kategori. Pertama, meningioma pada *skull base*: meskipun

biasanya *low grade*, meningioma ini *enclose* struktur saraf dan pembuluh darah, memunculkan tantangan pembedahan tersendiri dan mengakibatkan risiko fungsional dan vital. Kedua, meningioma grade II–III, secara klasik berlokasi pada konveksitas, yang sering tumbuh kembali, terutama ketika mengalami invasi ke sinus, sehingga menghalangi reseksi pembedahan secara komplit.

Evaluasi yang paling relevan dari hasil pembedahan adalah penilaian *Simpson grade*. Pemeriksaan CT dan MRI yang dilakukan setelah operasi, serta temuan histopatologis pada saat pembedahan menentukan dasar dari *Simpson grading system*, suatu sistem untuk memprediksi rekurensi dari meningioma tersebut.

Meskipun tujuannya untuk melakukan *gross total resection*, tujuan ini tidak seharusnya memiliki efek pada status neurologis pasien, dan strategi kombinasi dapat dilakukan untuk memaksimalkan *progression-free survival* bersamaan dengan menurunkan risiko neurologis yang ditimbulkan pasca operasi.

Pada kasus meningioma yang secara potensial mengalami ekstensi hingga ke dasar tengkorak seperti sphenoorbital meningioma, operasi rekonstruksi tulang (*bone reconstruction*) direkomendasikan untuk mencegah atrofi otot temporal dan hasil estetika yang buruk pasca operasi.

k. Radioterapi

Saat ini peranan dan dampak terhadap prognosa dari radioterapi sebagai suatu terapi ajuvansetelah reseksi pembedahan masih kontroversi untuk meningioma *low grade*. Terapi ini dapat dipertimbangkan untuk meningioma *low grade* setelah reseksi tumor parsial, rekuren, dan meningioma maligna dengan sel atipikal dan sel yang anaplastik. Penggunaan radioterapi dikaitkan dengan luaran yang lebih baik. Sebuah penelitian didapatkan, *stereotactic radiosurgery* dihubungkan dengan kontrol tumor yang lebih baik (mencapai 10%) dan komplikasi yang lebih kecil. *Stereotactic radiosurgery* atau *stereotactic radiotherapy* pada meningioma dapat digunakan sebagai terapi primer, terutama pada meningioma yang tidak dibiospi karena akses sulit untuk dilakukan biopsi atau reseksi dan kasus-kasus

dengan lesi meningioma yang kecil.

Teknik radiasi yang disarankan adalah *conformal radiation therapy* (contoh : 3D-CRT/ *conformal radiotherapy*, IMRT/*intensity modulated radiotherapy*, VMAT/*volumetric modulated arc therapy*, tomoterapi) untuk menyelamatkan organ penting dan meningkatkan dosis radiasi pada jaringan yang terlibat.

Meningioma WHO derajat I/II pascaoperasi dapat diberikan radiasi konvensional dosis 45-60 Gy atau radiasi stereotactic dengan dosis tinggi per fraksi. Lapangan radiasi pada meningioma sebaiknya dideliniasi berdasarkan MRI *brain* pre-operasi dan post-operasi T1 dengan kontras dan T2/FLAIR untuk menentukan *gross tumor* (jika ada) atau *tumor bed* dengan ekspansi margin clinical target volume (CTV) 1-2 cm dimana ekspansi margin dapat dikurangi apabila tidak ada invasi ke parenkim otak. Dosis radiasi diberikan 45-60 Gy dalam fraksi 1,8-2 Gy bila ukuran tumor cukup besar. Untuk lesi dengan ukuran tumor yang lebih kecil dapat dipertimbangkan pemberian SRT dengan dosis 30-50 Gy dalam 3-20 fraksi atau SRS dengan dosis 12-25 Gy dalam fraksi tunggal.

Meningioma WHO derajat III memiliki sifat yang lebih ganas sehingga diperlukan ajuvan radiasi untuk hampir semua kasus. Lapangan radiasi ditentukan berdasarkan MRI *brain* pre-operasi dan post-operasi T1 kontras dan T2/FLAIR untuk deliniasi *gross tumor* (jika ada) dan *surgical bed* dengan margin CTV 2-3 cm dan dosis radiasi 54-60 Gy dalam 1,8-2 Gy/fraksi. Apabila lesi tumor pada meningioma WHO derajat III cukup kecil maka juga dapat dipertimbangkan pemberian stereotactic radiotherapy (SRT) dengan dosis 30-50 Gy dalam 3-20 fraksi atau stereotactic radiosurgery (SRS) dengan dosis 12-25 Gy dalam fraksi tunggal.

1. Kemoterapi

Beberapa pilihan obat kemoterapi telah digunakan untuk menangani meningioma atipikal dan anaplastik. Kemoterapi sejauh ini memberikan hasil yang kurang memuaskan, dipertimbangkan hanya bila tindakan operasi dan radioterapi gagal dalam mengontrol kelainan. Agen kemoterapi termasuk hidroksiurea, telah digunakan tapi dengan angka keberhasilan



yang kecil. Obat lain yang sedang dalam penelitian termasuk temozolamid, RU-468, dan alfa interferon, juga memberikan hasil yang kurang memuaskan. Pilihan kemoterapinya adalah Interferon Alfa (Kategori 2B), Somatostatin analog jika octreotide scan positif, Sunitinib (kategori 2B), Bevacizumab + everolimus (kategori 2B).

Pertimbangan uji klinis yang sangat kuat sebelum menangani penyakit rekuren dengan kemoterapi standar, dimana terapi tambahan dapat mengeliminasi mayoritas dari pilihan uji klinis. Pasien yang memiliki status performa (KPS) yang baik namun memiliki bukti progresifitas secara radiologis, dapat mengambil manfaat dari lanjutan bevacizumab untuk mencegah penurunan status neurologis yang cepat. Kombinasi terapi bevacizumab dengan kemoterapi lain dapat dipertimbangkan, jika monoterapi bevacizumab gagal.

Penelitian *randomized controlled trial* pada pasien meningioma rekuren, progresif atipikal ataupun malignansi hasilnya belum memuaskan. Terdapat tiga terapi sistemik yang direkomendasikan oleh NCCN 2012 yaitu hidroksiurea, interferon alfa, dan analog somatostatin. Tidak seperti glioma, pembuluh darah pada meningioma tidak memiliki sawar otak (*blood brain barrier*) dan obat yang ada di sirkulasi darah dapat melakukan penetrasi ke meningioma. Tetapi hal ini juga dapat meningkatkan risiko peningkatan tekanan intra tumoral, dikarenakan pembesaran edema vasogenik.

1) Imatinib

Meningioma diketahui mengekspresikan PDGF-beta (*platelet-derived growth factor beta*), proliferasi meningioma distimulasi oleh autokrin *growth factor stimulation loop*. Oleh karena itu terdapat tata laksana yang menargetkan PDGF-R yaitu imatinib. Pada 23 pasien yang belum diterapi (13 pasien meningioma jinak, 5 meningioma atipikal dan 5 meningioma ganas), hasilnya tidak memuaskan dengan hasil *progression free survival (PFS)* hanya 2 bulan. Reardon dkk, memberikan pada 21 pasien dengan hidroksiurea dan imatinib, dengan angka PFS sebesar 61%.

2) Gefitinib dan Erlotinib

Dikarenakan faktor pertumbuhan epidermal seringkali diekspresikan berlebih pada meningioma, dilakukan pemberian gefitinib 500 mg/hari atau erlotinib 150 mg/hari pada 25 pasien meningioma rekuren (8 pasien meningioma grade I, 9 pasien meningioma atipikal dan 5 meningioma malignan). Untuk tumor jinak angka PFS6 sebesar 25% dan PFS12 sebesar 13%. Pada meningioma atipikal dan maligna, angka PFS6 sebesar 29% dan PFS 12 sebesar 18%. 32%-nya pasien stabil.

3) Bevacizumab

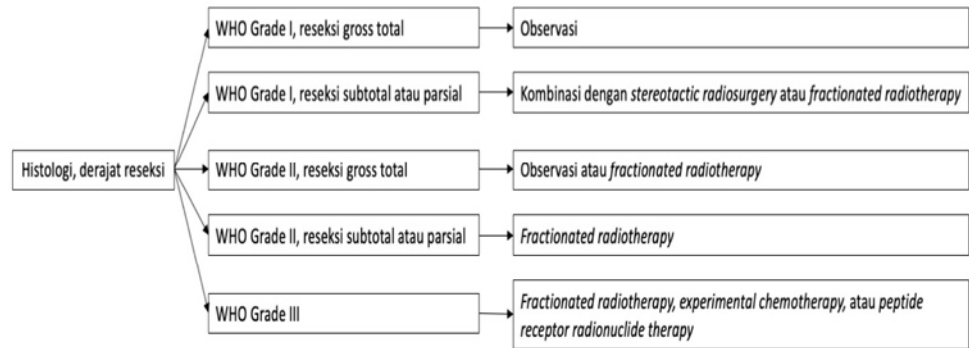
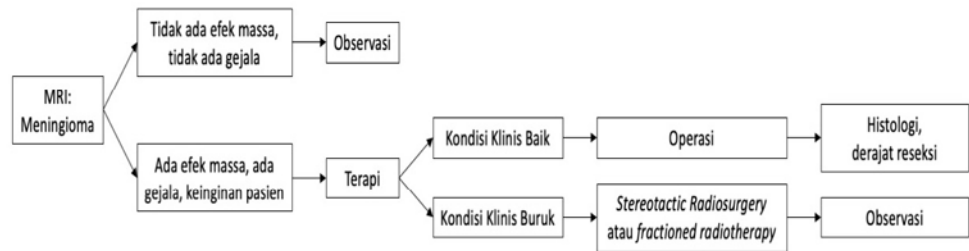
Meningioma rekuren memperlihatkan peningkatan densitas mikrovaskular dan ekspresi VEGF (Vascular Endothelial Growth Factor), hal ini menunjukkan peran potensial dari neoangiogenesis dalam proses proliferasi meningioma. Bevacizumab menginduksi perbaikan klinis pada pasien dengan edema peritumoral. Penelitian restrospektif pada 14 pasien didapatkan angka PFS6 sebesar 86%, tetapi didapatkan pula satu kejadian perdarahan serebral dan satu kejadian perforasi gastrointestinal.

m. Prognosis

Grade WHO, grade Simpson serta ekstensi reseksi tumor tetap menjadi indikator prognostik yang penting. Reseksi total dari tumor biasanya memberikan prognosis yang sangat baik. Angka harapan hidup 5 tahunan untuk meningioma tipikal lebih dari 80%, dan turun menjadi 60% pada meningioma maligna dan atipikal. Untuk surveilans dilakukan MRI pada 3, 6, dan 12 bulan pasca operasi, dilanjutkan kemudian setiap 6-12 bulan selama lima tahun, diteruskan dengan setiap 1-3 tahun tergantung kondisi klinis pasien.

n. Algoritma Terapi

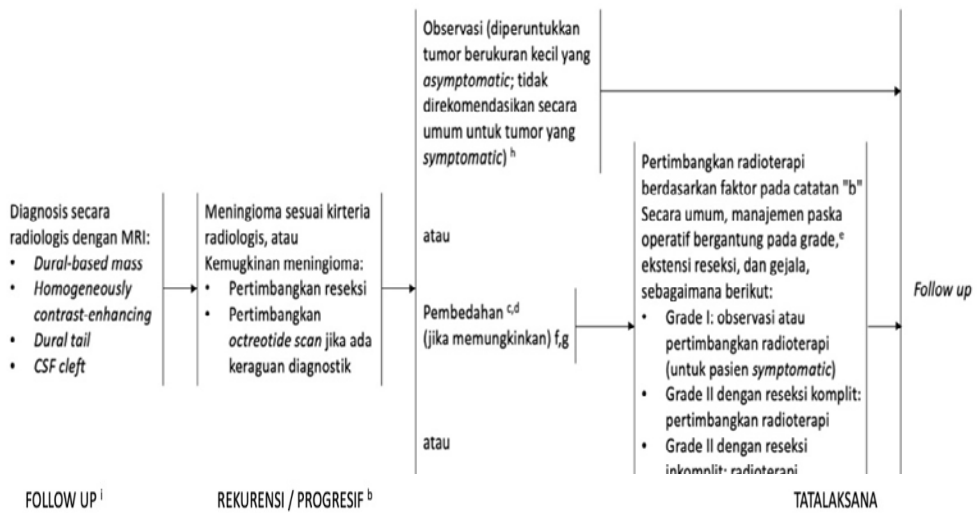
Rekomendasi untuk manajemen terapi meningioma dengan Grade WHO I-III menurut *EANO guidelines for the diagnosis and treatment of meningiomas*:



Terapi menurut *National Comprehensive Cancer Network Guidelines Version 1.2018* untuk *Central Nervous System Cancers*:

GAMBARAN KLINIS <sup>a</sup>

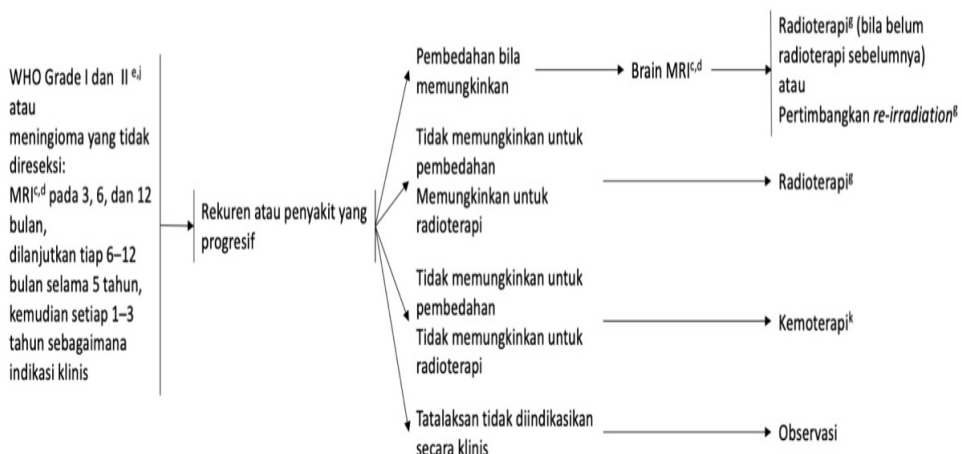TATALAKSANA <sup>b</sup>



FOLLOW UP <sup>i</sup>

REKURENSI / PROGRESIF <sup>b</sup>

TATALAKSANA



Catatan:

- a. Pertimbangkan melakukan diskusi multidisiplin untuk rencana terapi
- b. Pilihan tata laksana harus berdasarkan pada penilaian dari variasi faktor-faktor yang berhubungan, diantaranya gambaran pasien (misalnya: umur, *performance score*, komorbid, pilihan terapi), gambaran tumor (misalnya: ukuran, *grade*, laju pertumbuhan, lokasi - terhadap struktur penting), potensi mengakibatkan gangguan neurologis bila tidak ditangani, serta faktor terkait terapi (misalnya: potensi gangguan neurologis akibat dari pembedahan atau radioterapi seperti reseksi komplis dengan/atau *complete irradiation* dengan SRS, kemampuan tata laksana tumor bila muncul kembali, ketersediaan ahli bedah dan onkologi radiasi). Keputusan untuk pemberian radioterapi setelah pembedahan juga bergantung pada ekstensi reseksi yang dicapai. Direkomendasikan masukan dari tim multidisiplin untuk perencanaan terapi.
- c. MRI post operatif 24–72 jam setelah pembedahan.
- d. Principles of Brain Tumor Imaging (BRAIN-A).
  - Brain MRI pasca operasi harus dilakukan dalam 24–72 jam untuk glioma dan tumor otak lainnya untuk menentukan ekstensi dari reseksi.
  - Ekstensi dari reseksi harus dinilai dari penilaian pasca operasi dan digunakan sebagai dasar untuk menilai efektifitas terapi selanjutnya atau menilai progresifitas dari tumor.
- e. WHO Grade I = Benign meningioma, WHO Grade II = Atypical meningioma, WHO Grade III = Malignant (Anaplastic) meningioma.
- f. Radioterapi dapat berupa fractionated external-beam radiotherapy atau stereotactic radiosurgery (SRS).
- g. Principles of Brain Tumor Radiation Therapy (BRAIN-C).
  - Meningioma WHO grade I/II dapat ditangani dengan *fractionated conformal radiotherapy* dengan dosis 45-60 Gy.
  - *Conformal radiation therapy* (contoh: 3D-CRT, IMRT, VMAT, Tomoterapi) direkomendasikan untuk pertimbangan

minimalisasi dosis struktur penting serta jaringan yang tidak terlibat.

- Meningioma WHO grade I atau grade II juga dapat ditangani dengan SRS dosis 12–25 Gy dalam suatu fraksi tunggal bila memungkinkan atau SRT dengan dosis 20-50 Gy dalam 3-8 fraksi.
  - Untuk meningioma WHO grade I / II yang menjalani radiasi, terapi harus diarahkan pada *gross tumor* (bila nampak jelas) dan batas pembedahan + ekspansi (1–2 cm) dengan dosis radiasi 45–60 Gy dalam fraksi 1.8–2.0. Pertimbangkan pembatasan ekspansi pada parenkim otak bila tidak ditemukan adanya invasi ke parenkim otak tersebut.
  - Meningioma WHO grade III harus ditangani sebagai tumor maligna dengan terapi diarahkan ke *gross tumor* (bila nampak jelas) dan batas pembedahan + ekspansi (2–3 cm) diberikan dosis radiasi 59.4–60 Gy dalam fraksi 1.8–2.0 Gy.
- h. Untuk meningioma yang asimtomatik, observasi untuk tumor yang kecil ( $\leq 3$  cm), kecuali pada tumor dengan faktor risiko terkait tata laksana, misalnya tumor dengan perlekatan pada nervus optikus atau pasien dengan keluhan defisit neurologis.
- i. Pertimbangkan follow up setidaknya setelah 5–10 tahun.
- j. Pencitraan MRI lebih sering dibutuhkan untuk meningioma WHO grade 3.
- k. Principles of Brain Tumor Systemic Therapy (BRAIN-D) pada meningioma:
- *Interferon alfa* (kategori 2B)
  - *Somatostatin analogue*, bila *octreotide scan* positif
  - Sunitinib (kategori 2B)
  - Bevacizumab + everolimus (Kategori 2B)

## 2. Astrositoma

### a. Definisi dan Klasifikasi

Astrositoma adalah tumor otak yang berasal dari sel dalam otak yang bernama astrosit dan merupakan tumor tersering di antara jenis glioma otak. Tumor ini tidak tumbuh pada jaringan di luar otak, medula spinalis ataupun metastasis dari organ lainnya. Insidennya pada perempuan dan laki laki 2:1. Insiden dari glioma

yang muncul pada usia dewasa yang tersering adalah GBM, yakni 0,6–3,7 per 100.000 penduduk dengan usia tersering 75-84 tahun.

WHO pada tahun 2016 telah mempublikasikan *World Health Organization Classification of Tumors of the Central Nervous System* yang menggunakan parameter molekuler selain histologis untuk mendefinisikan astrositoma (Tabel 3.4). Penanda molekuler pada astrositoma ini penting untuk diidentifikasi tidak hanya untuk membantu diagnosis dan menentukan prognosis glioma tersebut, tapi juga untuk memprediksi keberhasilan terapi dan pengembangan terapi target. Metode ini diharapkan dapat memberikan hasil yang lebih objektif dalam menangani pasien astrositoma dan penelitian eksperimental, walaupun masih terdapat kekurangan yang suatu saat dapat dilengkapi.

Tabel 3.4. Klasifikasi Tumor Otak Astrositoma Menurut WHO Tahun 2016

<i>Tumor Astroitik Difus</i>	Grade	Nomor PA
<i>Diffuse Astrocytoma, ID- Mutan</i>	II	9400/3
<i>Diffuse Astrocytoma, IDH-wildtype</i>	II	9400/3
<i>Diffuse astrocytoma, NOS</i>	II	9400/3
<i>Anaplastic Astrocytoma, IDH-Mutan</i>	III	9401/3
<i>Anaplastic astrocytoma, IDH-wildtype</i>	III	9401/3
<i>Anaplastic astrocytoma, NOS</i>	III	9401/3
<i>Glioblastoma, IDH-wildtype</i>	IV	9440/3
<i>Glioblastoma, IDH-mutan</i>	IV	9440/3
<i>Glioblastoma, NOS</i>	IV	9440/3
<i>Diffuse midline glioma H3 K27M-Mutant</i>	IV	9385/3
Tumor Astrocytic Lainnya		
<i>Pilocytic Astrocytoma</i>	I	9421/1
<i>Subependymal Giant Cell Astrocytoma</i>	I	9384/1
<i>Pleomorphic Xanthoastrocytoma</i>	II	9424/3
<i>Anaplastic Pleomorphic Xanthoastrocytoma</i>	III	9424/3

b. Anamnesis dan Pemeriksaan Fisik

Pasien dengan astrositoma dapat mengalami gejala dan tanda yang umum maupun fokal atau bisa juga tidak bergejala (asintomatik). Gejala astrositoma derajat tinggi biasanya berkembang dalam hitungan minggu atau bahkan hari, sementara gejala astrositoma derajat rendah dapat mengalami progresi dalam hitungan bulan atau tahun.

Keluhan tersering adalah sakit kepala (65%), diikuti dengan

*fatigue* (60%), mual dan muntah (60%), dan kejang (40%). Selain itu terdapat kelemahan ekstremitas, gangguan penglihatan, gangguan sensorik, ataksia, dan sebagainya.

Nyeri kepala terkait tumor otak biasanya seperti nyeri kepala tipe tegang (40-80%), bersifat tumpul dan konstan. Pasien dapat juga mengeluh nyeri kepala berdenyut seperti migrain (10%). Nyeri kepala bersifat progresif dan memberat seiring waktu. Nyeri kepala memberat dengan batuk, bersin dan mengejan serta lebih berat di malam hari sehingga dapat membangunkan pasien dari tidur.

Gejala kejang lebih umum ditemukan pada tumor derajat rendah. Kejang biasanya fokal namun dapat berkembang menjadi umum. Manifestasi klinis kejang tersebut tergantung pada lokasi tumor. Misalnya tumor pada lobus frontal dapat menyebabkan kejang fokal tonik klinik melibatkan satu ekstermitas, sementara kejang akibat tumor regio oksipital dapat menyebabkan gangguan penglihatan.

Gejala fokal yang ditimbulkan tumor dapat berupa kelemahan anggota gerak, gangguan motoris, afasia, maupun gangguan visual. Gangguan kognitif juga umum ditemukan pada astositoma. Gejala peningkatan tekanan intrakranial dapat muncul akibat efek masa yang besar atau akibat gangguan aliran cairan serebrospinal yang menyebabkan hidrosefalus. Trias klasik peningkatan tekanan intrakranial mencakup nyeri kepala, mual muntah, dan papiledema.

Pemeriksaan fisik bertujuan untuk membedakan gejala dan tanda tumor supra dan infra tentorial. Gejala dan tanda tumor supratentorial yakni peningkatan TIK sebagai akibat efek massa tumor atau edema serta akibat blokade aliran *cerebrospinal fluid* (CSF). Gejala fokal defisit neurologis yang progresif dapat terjadi akibat destruksi parenkim otak oleh invasi tumor, akibat penekanan parenkim otak oleh tumor, edema atau perdarahan. Selain itu, akibat penekanan pada saraf kranialis.

Gejala tumor otak yang tersering adalah sakit kepala akibat penekanan pada daerah peka nyeri, kejang akibat iritasi pada korteks serebral, serta perubahan status mental, seperti depresi, letargi, apatis, atau *confusion*. Gejala yang menyerupai "TIA"

(*transient ischaemic attack*) atau *stroke-like syndrome*, dapat terjadi akibat penyumbatan pembuluh darah oleh sel tumor atau perdarahan intra tumoral yang dapat disertai kejang fokal.

Pada tumor infratentorial atau fosa posterior lebih sering menyebabkan gejala peningkatan tekanan intrakranial akibat hidrosefalus atau penekanan langsung pada nukleus vagal atau area postrema (*vomiting center*), sehingga menimbulkan trias klasik dalam waktu yang lebih cepat. Adapun efek massa pada hemisfer serebelum dapat berupa ataksia ekstremitas, dismetria, atau intention tremor, lesi di bagian vermis dapat berupa *broad based gait*, ataksia trunkal, atau titubasi. Bila mengenai batang otak dapat mengakibatkan gangguan saraf kranialis multipel.

c. Pemeriksaan Penunjang

CT scan dengan kontras digunakan untuk skrining awal, CT Scan dapat menggambarkan edema di sekitar tumor (peritumoral edema). Sebagian besar glioma *low grade* tidak menyerap kontras pada CT Scan atau MRI. Biasanya akan nampak *hipodense* pada pemeriksaan dengan CT Scan. Astrositoma anaplastik bersifat dualisme, dapat menyerap ataupun tidak menyerap kontras. Sebanyak 31% glioma anaplastik dan 9% astrositoma anaplastik sedang, tidak menyangat kontras pada CT. Gambaran kalsifikasi dan kista dapat muncul pada astrositoma anaplastik. Pada *high grade astrocytoma* dapat muncul gambaran *ring enhance* (bagian tengah tumor yang nekrosis tidak menyangat). Cincin tersebut merupakan tumor seluler, akan tetapi sel-sel tumor juga dapat meluas lebih dari 15 mm di luar gambaran cincin.

MRI sangat bagus untuk menggambarkan edema di sekitar tumor (vasogenik), kompresi saraf kranial, kompresi otak dan pembuluh darah otak. Pada astrositoma grade II, astrositoma menunjukkan hiperintensitas pada MRI T2-*weighted*. Tidak terlihat kecerahan pada MRI T2-*weighted*, akan menunjukkan daerah dengan peningkatan densitas dan *enhancement* setelah dimasukkan bahan kontras.

Pada MRI fitur DWI (*diffusion weighted imaging*), tumor tampak isointens sampai hiperintens ringan yang menyangat pada T1. Pada grade IV astrositoma (glioblastoma multiforme) terdapat ciri khas berupa gambaran nekrosis yang tampak sebagai daerah



hipointens dan sinyal yang berkurang di bagian tepi menunjukkan edema.

MR spektroskopi digunakan untuk menegakkan diagnosis banding, pemilihan lokasi biopsi, monitoring respons terapi, dan membedakan tumor dengan efek terapi. Data spektroskopi MR menunjukkan nilai *cholin* (Cho), laktat, lipid, dan NAA (N-asetilaspertat) yang tinggi. Studi singkat *echo-time* (TE) menunjukkan adanya puncak mio-inositol yang tidak ada atau rendah. Studi perfusi menunjukkan peningkatan rCBV (*relative Cerebral Blood Volume*). Nilai anisotropi fraksional (FA/*fractional anisotropy*) dari astrositoma menurun, tetapi nilai ADC (*apparent diffusion coefficient*) meningkat. DTI (*diffusion tensor imaging*) sensitif untuk mengevaluasi perubahan patologis yang tidak dapat divisualisasikan pada T2WI. *Functional MRI* digunakan untuk menentukan daerah eloquen.

Derajat keganasan astrositoma dapat diperkirakan dari gambaran radiologis tumor, salah satunya adalah dengan klasifikasi Karnohan. Pada Karnohan derajat 1) astrositoma memiliki gambaran CT *scan* memiliki densitas rendah dan pada MRI memiliki gambaran sinyal abnormal, tidak ditemukan efek massa dan tidak menyangat; derajat 2) memiliki gambaran CT *scan* densitas rendah dan MRI sinyal abnormal; derajat 3) memiliki efek massa namun tetap tidak menyangat; derajat 4) memiliki gambaran nekrosis/*ring enhance*.

d. Diagnosis

Diagnosis dapat ditegakkan berdasarkan anamnesis, pemeriksaan klinis, laboratorium, pemeriksaan radiologi, dan patologi anatomi. Walaupun karakteristik *imaging* dan klinis dapat memperkirakan jenis tumor otak spesifik, namun biopsi tetap diperlukan untuk diagnosis definitif. Biopsi dapat membedakan tumor dengan lesi lainnya, serta penting untuk klasifikasi.

Klasifikasi dan gambaran histopatologi astrositoma berdasarkan anamnesis, pemeriksaan fisik, laboratorium dan patologi anatomi. Dalam pemeriksaan patologi anatomi yang menjadi karakteristik penilaian adalah hiperselularitas, pleomorfisme, proliferasi vaskular, dan nekrosis jaringan.

Astrositoma memiliki aktivitas hiperselularitas yang rendah, pleomorfisme sel dan nukleus yang rendah, serta tidak mengalami proliferasi vaskular dan nekrosis jaringan. Astrositoma anaplastik memiliki hiperselularitas dan pleomorfisme yang rendah, mengalami proliferasi endotel vaskular dan mengalami nekrosis jaringan. Glioblastoma multiforme mengalami hiperselularitas yang sedang hingga khas dan mengalami pleomorfisme yang sedang yang khas. Proliferasinya bersifat umum dan mengalami pseudopolisading.

Klasifikasi WHO, *guideline* EANO serta *guideline* NCCN mengintegrasikan identifikasi karakteristik molekuler pada tata laksana astrositoma. Namun demikian hal ini masih sulit diterapkan secara komprehensif terutama di negara berkembang seperti Indonesia. Apabila fasilitas pelayanan kesehatan di Indonesia memiliki sarana dan prasarana untuk melakukan pemeriksaan molekuler maka yang perlu dilakukan mencakup identifikasi mutasi gen *isocytate dehydrogenase* (IDH), identifikasi status metilasi MGMT (menentukan sensitivitas terhadap kemoterapi Temozolomide serta ko-delesi kromosom 1p dan 19q).

e. Terapi

Astrositoma yang ganas bersifat *incurable*, dan tujuan utama pengobatan adalah untuk memperbaiki gangguan neurologis (seperti fungsi kognitif) dan memperpanjang kelangsungan hidup penderita. Pengobatan simptomatis, rehabilitasi, dan dukungan psikologis sangat penting. Pemberian steroid umumnya akan memberikan hasil yang membaik karena pengurangan efek massa tumor yang disertai edema sekitar tumor.

Modalitas terapi *astrocytoma* meliputi pembedahan, radioterapi, dan kemoterapi. Pemilihan modalitas terapi ditentukan oleh jenis histopatologis tumor. Jenis histopatologis tumor dapat diperkirakan dari gambaran *imaging* dan dikonfirmasi dengan pemeriksaan histopatologis. Pemilihan modalitas terapi juga ditentukan oleh karakteristik molekuler astrositoma, antara lain status mutasi gen IDH, ko-delesi promotor 1p19q dan status metilasi MGMT.

1) Medikamentosa

Antikonvulsan harus diberikan pada pasien dengan glioma setelah kejang pertama. Terapi obat antiepilepsi (OAE) profilaksis tidak direkomendasikan pada pasien yang tidak ada riwayat kejang sebelumnya. OAE profilaksis diberikan pada pasien yang menjalani kraniotomi, dan dapat diturunkan bertahap 1-2 minggu setelahnya, namun masih menimbulkan perdebatan. Pada saat pemilihan OAE, adanya potensi interaksi antara OAE dengan agen kemoterapi perlu dipertimbangkan. Demikian pula OAE yang menginduksi enzim sitokrom P450, seperti fenitoin dan karbamazepin, dapat meningkatkan metabolisme agen kemoterapi di hepar, sehingga bisa menurunkan efikasi obat tersebut.

Fenitoin merupakan OAE yang sering digunakan sebagai generasi awal untuk glioma. Namun fenitoin memiliki daya ikat terhadap protein yang tinggi, sehingga dapat menggantikan obat yang lain. Fenitoin juga menginduksi metabolisme deksametason di hepar, sehingga menurunkan waktu paruh dan bioavailabilitas deksametason secara signifikan.

Deksametason dianjurkan pada pasien dengan gejala peningkatan tekanan intrakranial atau defisit neurologis akibat edema peritumoral. Dosis awal adalah bolus 10-20 mg dilanjutkan dengan dosis 16 mg per hari bisa ditingkatkan sampai 100 mg/hari dibagi dalam 2-4 kali. Dosis yang lebih rendah (4-8 mg per hari) dapat diberikan pada pasien dengan gejala yang ringan. PPI (Proton Pump Inhibitor) dapat diberikan pada pasien yang menerima kortikosteroid dengan dosis 40 mg/hari, memiliki riwayat atau adanya gejala ulkus peptikum, berupa golongan penghambat H<sub>2</sub>, seperti ranitidin dosis 6,25 mg/jam infus kontinyu, atau 50 mg i.v setiap 6- 8 jam.

Pada pasien yang menerima steroid jangka panjang memerlukan pemantauan kadar glukosa darah, profilaksis PJP (*pneumocystis jirovecci pneumonia*), misalnya dengan kotrimoksazole 960 mg 3 hari/minggu, serta profilaksis

osteoporosis berupa kalsium dan vitamin D atau bifosfonat. Kortikosteroid perlu diturunkan bertahap (*tapering off*) ke dosis serendah mungkin untuk menghindari efek samping. Oleh karena deksametason memiliki lama kerja yang panjang, maka penurunan dosis kira-kira setelah empat hari. Pada pasien dengan kondisi klinis yang baik, obat dapat diturunkan hingga 50 % setelah empat hari.

## 2) Pembedahan

Pembedahan pada astrositoma memiliki tujuan memperbaiki klinis, dan diagnosis patologi anatomi. Bila memungkinkan dapat dilakukan reseksi maksimal yang aman dengan preservasi neurologis.

*Awake craniotomy* (AC) seringkali dilakukan pada pasien GBM, memungkinkan ahli bedah untuk memantau dan bergantung pada fungsionalitas pasien ketika pasien terjaga, dan dengan demikian meningkatkan tingkat fungsionalitas pasien ketika pasien terjaga, dan dengan demikian meningkatkan tingkat reseksi. Pasien yang ditangani dengan AC memiliki reseksi total yang lebih luas, serta peningkatan status fungsional pasca operasi dan penurunan mortalitas pasca operasi pada anestesi umum (GA) untuk reseksi glioma. AC dilakukan pada reseksi tumor untuk yang melibatkan *eloquent area* yakni kortikal dan subkortikal sehingga dapat menghindari kerusakan jaringan otak yang mewakili bahasa atau pergerakan pasien. Pada total reseksi 95-100% tidak ada perbedaan bermakna antara keduanya. Tindakan *microsurgical resection* yang sesuai dengan lokasi glioma, reseksi maksimal tumor dapat dicapai dengan perlindungan fungsi neurologis. Di antara 113 pasien dengan tindak lanjut jangka panjang ( $\geq 5$  tahun), tingkat ketahanan hidup 5 tahun pasien astrositoma *low grade*, dan astrositoma *high grade* adalah 75,4% (52/69), dan 18,2% (8/44).

Reseksi total merupakan kunci yang memengaruhi perkembangan dan kelangsungan hidup pasien dengan *high grade glioma* dan lebih dapat tercapai dengan pembedahan dengan dipandu iMRI dalam kombinasi dengan 5-ALA,

sehingga meningkatkan reseksi tumor. Pemantauan intraoperatif dapat dilakukan untuk mencegah terjadinya cedera saat operasi yang dapat memberikan luaran lebih baik.

Reseksi maksimal yang aman direkomendasikan pada pasien dengan peningkatan tekanan intrakranial, kejang tidak terkontrol atau adanya progresifitas klinis atau radiologis. Pada pasien dengan *low grade glioma* reseksi tumor awal secara keseluruhan memiliki tingkat *survival rate* lebih tinggi dibandingkan dengan tindakan biopsi dan observasi progresivitas. Pasien dengan anaplastik oligodendroglioma sebaiknya dilakukan reseksi radikal. Khususnya glioblastoma multiforme, pembedahan dilakukan untuk mengurangi massa tumor (debulking) dan diagnosa patologi anatomi. Reseksi luas setelah biopsi awal bergantung kepada pertimbangan lokasi dan faktor-faktor lainnya.

Penggunaan ICG (*indocyanine green*) dapat dilakukan untuk membantu monitoring tindakan reseksi maksimal pada *high grade glioma*. Pewarnaan yang digunakan yakni *fluorescence-guided surgery* (FGS) menunjukkan 100% spesifisitas dan 85 % sensitivitas pada tindakan reseksi tumor yang menggunakan 5-aminolevulinic acid-induced porphyrin fluorescence (5-ALA-PpIX). Penggunaan *intraoperative* MRI (iMRI) secara signifikan meningkatkan pencapaian reseksi tumor (*gross total resection*) yang merupakan *factor prognostic* positif untuk tingkat ketahanan hidup.

### 3) Kemoterapi

Klasifikasi WHO menentukan tumor berdasarkan sel asalnya (astrosit atau oligodendrosit), dan membagi menjadi beberapa tingkatan. Sehingga pemberian terapi kemoterapi juga akan mengikuti klasifikasi tersebut. Digunakan beberapa jenis kemoterapi ajuvanserta temozolomide. Ajuvankemoterapi yang digunakan yakni procarbazine (hari 8-21 sebesar  $60 \text{ mg/m}^2$ , PO), CCNU lomustine (hari 1 sebesar

110mg/m<sup>2</sup>, PO), dan vinkristin (hari 8-29 sebesar 1,4 mg/m<sup>2</sup> IV).

a) Low Grade Glioma

Level I *evidence* yang mendukung penggunaan ajuvankemoterapi yang mengikuti radioterapi. Pada *low grade glioma* dengan risiko tinggi yakni usia lebih dari 40 tahun dan atau pasien dengan reseksi subtotal, jika diberikan ajuvankemoterapi (PCV, vinkristin, atau limostine) selama 6 siklus dan radioterapi (54 Gy) dapat meningkatkan *survival rate* hingga 10,4 tahun.

Level III *evidence* pada *low grade glioma* yang memiliki 3 faktor risiko terjadinya rekurensi (umur >40 tahun, histologi *astrocytoma*, tumor bihemisferik, diameter tumor >6 cm, fungsi status neurologis preoperasi >1) jika diberikan radiasi 54 Gy yang dibarengi dengan pemberian temozolomide (TMZ) harian diikuti bulanan akan meningkatkan *3-years survival rate* menjadi 75%, dibandingkan dengan tanpa pemberian TMZ peningkatan *survival rate*-nya sebesar 54%.

Salah satu opsi yang diberikan kepada pasien berdasarkan klinis dan faktor molekuler adalah memulai kemoterapi dan menunda radioterapi, hingga respons kemoterapi dapat ditentukan.

Pemberian TMZ (75 mg/m<sup>2</sup> sekali sehari selama 21 hari, diulang setiap 23 hari, hingga maksimal 12 siklus) tanpa radioterapi tidak terdapat perbedaan yang signifikan dengan pemberian radioterapi saja (50,4 Gy). Pemberian kemoterapi dengan TMZ ditawarkan pada pasien dengan tumor yang progresif yang menunjukkan kombinasi hilangnya 1p/19q.

b) High grade glioma

Kemoterapi pada kasus tumor otak ganas saat ini sudah banyak digunakan karena dapat memperpanjang angka kesintasan. Pada glioblastoma *concomitant* dan *adjuvant* kemoterapi TMZ sebagai tambahan untuk radioterapi secara signifikan

meningkatkan *survival rate* 2 dan 5 tahun pada penelitian *randomized trial* yang besar, serta sebagai standar terapi pasien dengan GBM dengan usia hingga 70 tahun, atau pasien sehat usia tua di atas 70 tahun dengan kondisi klinis yang baik. TMZ diberikan dengan dosis 75 mg/m<sup>2</sup> selama 6 minggu (selama radioterapi). Setelah radioterapi selesai pemberian Temozolomide dilanjutkan dengan dosis 150-200 mg/m<sup>2</sup> pada hari 1-5 siklus 28 hari selama 6 kali. Hasil lebih baik pada harapan hidup sampai dua tahun pada pasien dengan status metilasi promotor MGMT yang positif dibanding yang tidak (49% dan 15%) .

Pada *astrocitoma anaplastik* setelah *follow up* selama 10 tahun penggunaan *neo adjuvant* kemoterapi PCV (procarbazine, lomustine, and vinkristin), didapatkan manfaat secara prognostik terutama pada subgrup pasien (ko-delesi dari 1p/19q). Tidak terdapat perbedaan yang besar efektivitas antara PCV atau TMZ sebagai modalitas kemoterapi.

4) *Targeted therapy*

Glioblastoma merupakan tipe yang bersifat kemoresisten, namun berkembang penelitian mengenai kegunaan temozolomide dan nimotuzumab pada glioblastoma. Terapi molekular tertarget (*targeted molecular therapy*), seperti nimotuzumab sebagai anti-EGFR (*epidermal growth factor receptor*) dan anti-VEGF (*vascular endothelial growth factor*) selektif. Efek samping yang muncul dalam pemberian obat terapi target jauh lebih ringan dibandingkan obat kemoterapi konvensional.

5) *Imunoterapi*

Imunoterapi dapat dipertimbangkan sebagai terapi baru untuk terapi pada pasien dengan glioblastoma. Imunoterapi adalah salah satu modalitas terapi yang menjanjikan karena dapat secara spesifik bekerja pada sel tumor yang menjadi target. Uji klinis fase I/II telah dilakukan untuk imunoterapi adoptif dan aktif menggunakan *lymphokine-activated killer cells*, sel T sitotoksik, *tumor infiltrating lymphocytes*, sel tumor autolog, dan sel dendritik.

Pada imunoterapi adoptif, dilakukan pemberian sel imun yang diaktivasi secara *ex vivo*, melalui intravena atau langsung ke tumor. Sel imun yang digunakan dapat berupa *lymphokine- activated killer cells* atau sel T sitotoksik. Sementara itu, prinsip imunoterapi aktif adalah menstimulasi respons imun dengan cara memberikan sel tumor aktif atau bagian-bagian dari sel tersebut, misalnya protein tumor dan peptida dari molekul MHC (*major histocompatibility complex*) kelas I.

6) Radioterapi

Radioterapi memiliki banyak peranan pada berbagai jenis tumor otak ganas. Radioterapi diberikan pada pasien dengan keadaan inoperabel, sebagai ajuvanpascaoperasi, atau pada kasus rekuren yang sebelumnya telah dilakukan tindakan operasi. Pada dasarnya teknik radioterapi yang dipakai adalah *3D conformal radiotherapy*, namun teknik lain dapat juga digunakan untuk pasien tertentu seperti *stereotactic radiosurgery/radiotherapy*, IMRT (*intensity modulated radiation therapy*), VMAT (*volumetric modulated arc therapy*), dan tomoterapi.

Pada glioma derajat rendah (derajat I dan II), volume tumor ditentukan dengan menggunakan pencitraan pra- dan pascaoperasi, menggunakan MRI (T2 dan FLAIR) untuk menentukan *gross tumor volume* (GTV). *Clinical target volume* (CTV) = GTV ditambah margin 1-2 cm, radiasi diberikan dengan dosis 45-60 Gy dengan 1,8 – 2 Gy/fraksi.

Pada glioma derajat tinggi (derajat III dan IV) volume tumor ditentukan menggunakan pencitraan pra dan pascaoperasi, menggunakan MRI (T1 dengan kontras dan FLAIR/T2) untuk menentukan *gross tumor volume* (GTV). CTV ditentukan sebagai GTV ditambah 2-3 cm untuk mencakup infiltrasi tumor yang subdiagnostik.

Pada glioma derajat tinggi, lapangan radiasi dibagi menjadi 2 fase. Dosis yang direkomendasikan adalah 60 Gy dengan 2 Gy/fraksi atau 59,4 Gy dengan 1,8 Gy/fraksi, dosis yang sedikit lebih kecil seperti 55,8–59,4 Gy dengan 1,8 Gy/fraksi atau 57 Gy dengan 1,9 Gy/fraksi dapat dilakukan jika



volume tumor terlalu besar (gliomatosis) atau untuk astrositoma grade III.

GTV dapat sangat baik ditentukan menggunakan gambaran MRI pre-dan pasca operasi dengan sekuense T1 dengan kontras dan FLAIR/T2. Untuk mencakup infiltrasi sub diagnostik, GTV diperluas 1-2cm (CTV) untuk derajat I / II, dan hingga 2-3 cm (CTV) untuk derajat III / IV. Walaupun pada GBM biasanya menggunakan ekspansi CTV dalam rentang 2 cm, ekspansi CTV yang lebih kecil juga dapat dipertimbangkan pada keadaan tertentu. PTV dengan batas 3-5 mm ditambahkan ke CTV untuk memperhitungkan kesalahan *set up* harian dan ketidaksesuaian pada registrasi gambar. Verifikasi harian dibutuhkan jika ekspansi PTV yang lebih kecil digunakan. Apabila edema yang dinilai menggunakan T2/FLAIR dan dimasukkan sebagai target radiasi pada fase awal radioterapi, maka area tersebut biasanya dikurangi untuk fase akhir radioterapi (*fase boost*). Volume target *boost* hanya akan meliputi residu tumor dan rongga reseksi. Strategi tersebut agar menghasilkan *outcome* yang baik. Dosis yang direkomendasikan adalah 60Gy pada 2,0 Gy per fraksi atau 59,4 Gy pada 1,8 Gy per fraksi. Dosis yang sedikit lebih rendah, seperti 55,8-59,4 Gy pada 1,8 Gy per fraksi atau 57 Gy pada 1,9Gy per fraksi, dapat digunakan ketika volume tumor sangat besar (gliomatosis) atau untuk astrositoma derajat 3. Jika menggunakan radioterapi 2 fase, maka, target volume radiasi pada fase awal akan menerima 46 Gy dengan 2 Gy per fraksi atau 45-50.4Gy dengan 1,8 Gy per fraksi. Untuk fase akhir atau fase *boost* akan menerima 14 Gy dalam 2 Gy per fraksi atau 9-14,4 Gy dalam 1,8 Gy per fraksi. Pada pasien dengan kondisi yang kurang baik atau orang lanjut usia radioterapi hipofraksi terakselerasi dapat dipertimbangkan dengan tujuan untuk menyelesaikan pengobatan dalam 2-4 minggu. Jadwal fraksinasi yang umum adalah 34Gy/10fx, 40,05 Gy/15 fx, atau 50 Gy/20 Fx. Pilihan lain jadwal fraksinasi yang lebih pendek dari 25 Gy/5fx mungkin dapat dipertimbangkan untuk orang tua dan/atau pasien lemah

dan pengobatan agresif mungkin tidak dapat ditoleransi oleh tubuhnya. Pada kasus kekambuhan yang memerlukan reiradiasi, dianjurkan diberikan dengan teknik IMRT, SRT atau SRS. Dosis terapi dan dosis toleransi jaringan sehat disesuaikan dengan dosis radiasi sebelumnya dan rentang waktu dengan radiasi sebelumnya.

f. Komplikasi

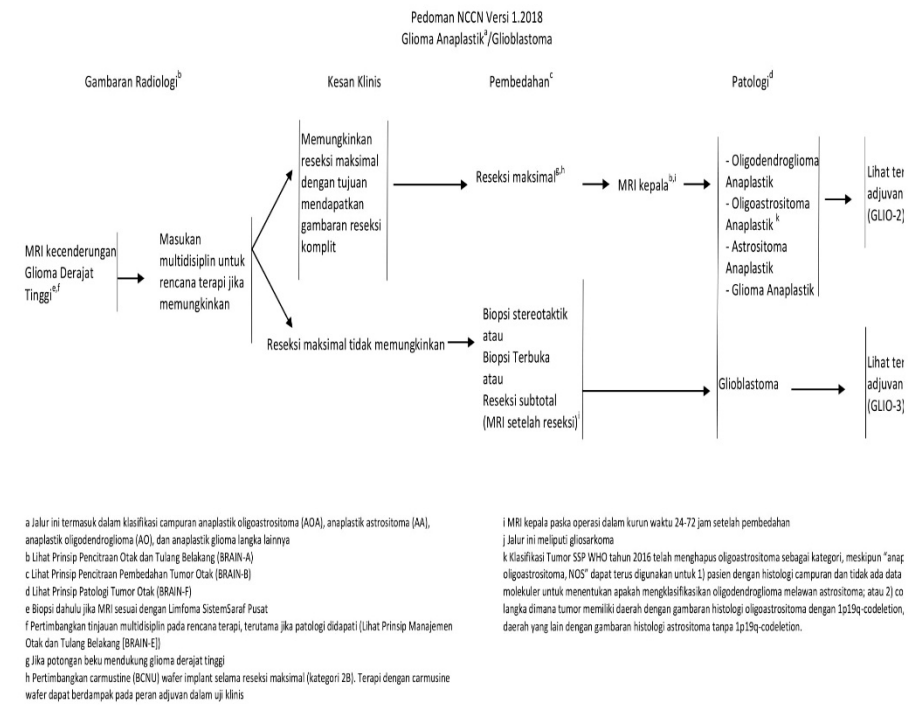
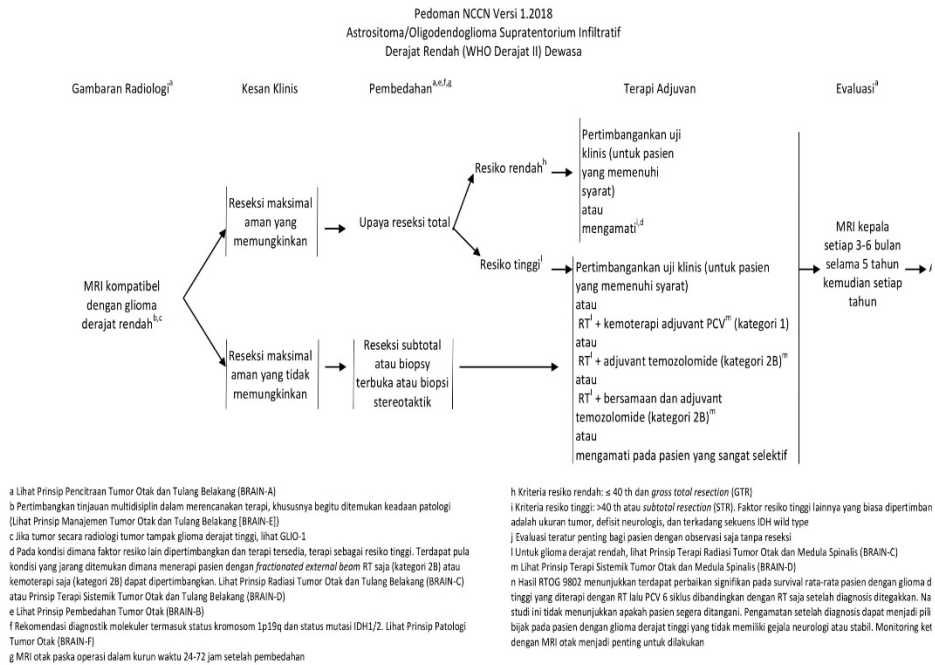
Terdapat beberapa komplikasi yang muncul dari pembedahan yang dilakukan sebagai pilihan awal terapi. Komplikasi yang paling sering ditemukan adalah stroke iatrogenik. Pada stroke iatrogenik, terjadi lesi iskemik pasca dilakukan operasi, yang kemudian menyebabkan defisit neurologis. Defisit neurologis yang terjadi dapat berupa gangguan kognitif, defisit motorik, defisit visual-perseptual, gangguan sensoris, dan defisit nervus kranialis. Defisit neurologis tersebut umumnya terjadi sesuai dengan lokasi tumor, komplikasi perdarahan dan meningitis pasca operasi juga dapat terjadi.

Terjadinya komplikasi pembedahan dapat menyebabkan memanjangnya durasi rawatan dan menjadi beban ekonomi bagi pasien. Komplikasi juga diketahui meningkatkan angka mortalitas. Kemoterapi pada pasien astrositoma dapat menyebabkan komplikasi *drug-induced liver injury*. Radioterapi dapat menyebabkan komplikasi gangguan hematologi, mual, muntah, dan radionekrosis pada parenkim otak.

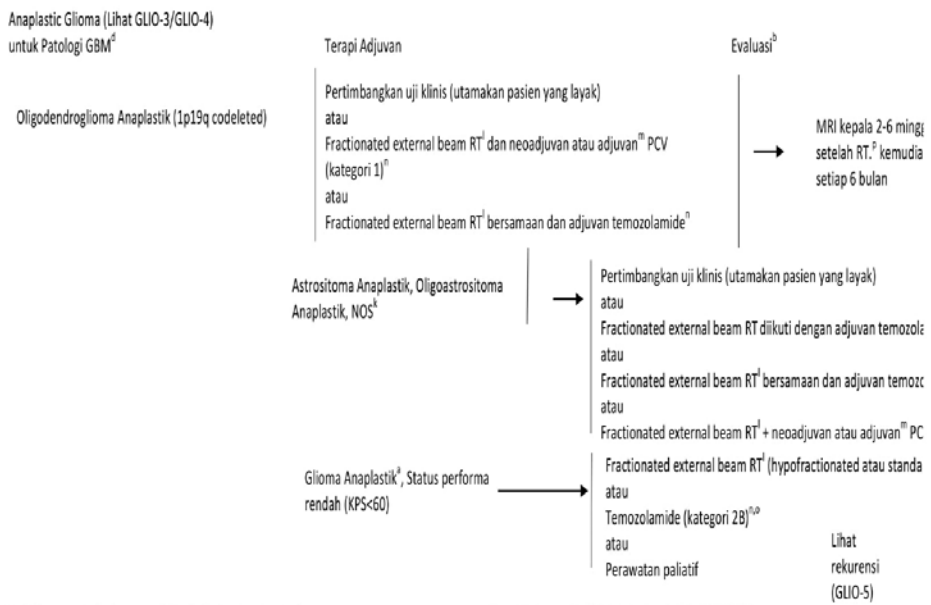
g. Prognosis

Angka harapan hidup pasien astrositoma bergantung pada tipe tumornya, semakin rendah golongan tumornya maka akan semakin tinggi angka harapan hidupnya. Secara statistika dalam 5 tahun pada *low grade* astrositoma adalah 30-40%, sedangkan untuk astrositoma anaplastik adalah 25% dan Glioblastoma multiforme *median survival*-nya kurang dari 2 tahun. *Guideline* NCCN merekomendasikan observasi pasien glioblastoma dengan MRI otak 2-6 bulan pascaradioterapi, diteruskan setiap 2-4 bulan selama 3 tahun, dan setiap 6 bulan setelahnya.

h. Guideline NCCN

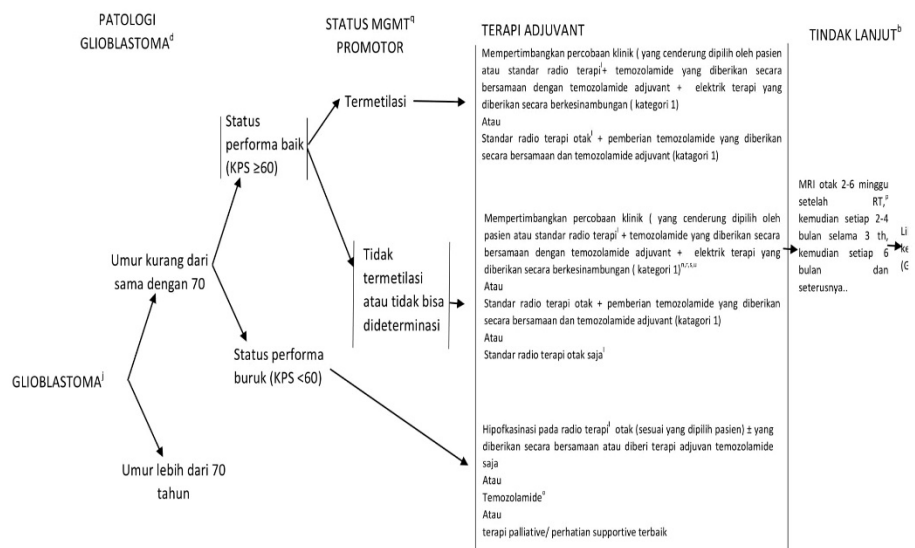


Pedoman NCCN Versi 1.2018  
Glioma Anaplastik<sup>a</sup>/Glioblastoma



a Jalur ini termasuk klasifikasi campuran AOA, AA, AO dan glioma langka lainnya  
b Lihat Prinsip Pencitraan Otak dan Tulang Belakang (BRAIN-A)  
c Lihat Prinsip Patologi Tumor Otak (BRAIN-F)  
d Klasifikasi Tumor SSP WHO tahun 2016 telah menghapus oligoastrocitoma sebagai kategori, meskipun "anaplastic oligoastrocitoma, NOS" dapat terus digunakan untuk 1) pasien dengan histologi campuran dan tidak ada data molekuler untuk menentukan apakah mengklasifikasikan oligodendroglioma melawan astrocitoma; atau 2) contoh langka dimana tumor memiliki daerah dengan gambaran histologi oligoastrocitoma dengan 1p19q-codeletion, dan daerah yang lain dengan gambaran histologi astrocitoma tanpa 1p19q-codeletion.  
e Lihat Prinsip Terapi Radiasi Otak dan Medula Spinalis (BRAIN-C)  
f Panel merekomendasikan bahwa PCV diberikan setelah RT (EORTC 26951) karena regimen PCV intensif sebelum RT (RTOG 9402) tidak dapat ditoleransi  
g Lihat Prinsip Terapi Sistemik Otak dan Medula Spinalis (BRAIN-D)  
h Pertimbangkan temozolamide jika tumor MGMT promoter methylated  
i Dalam 3 bulan pertama setelah RT lengkap dan seiring dengan temozolamide, diagnosis rekurensi tidak dibedakan dengan pseudoprogression pada neuroimaging

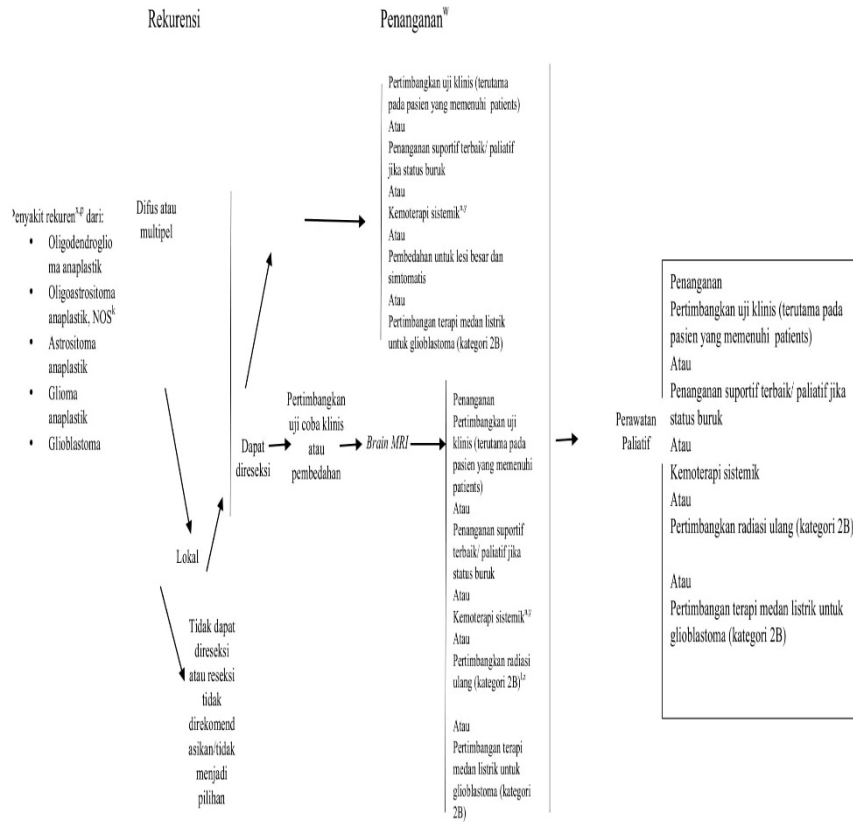
Panduan NCCN Versi 1.2018  
Glioma Anaplastik<sup>a</sup> / Glioblastoma



Jalur ini termasuk pada klasifikasi campuran AOA, AA, AO, dan gliomas anaplastik jarang yang lain.  
Lihat Prinsip - prinsip dari Pencitraan Tumor Otak dan Tulang Belakang (BRAIN-A).  
Lihat Prinsip - prinsip dari Patologi Tumor Otak (BRAIN-F).  
Jalur ini juga termasuk gliosarkoma.  
Lihat Prinsip - prinsip dari Terapi Radiasi Tumor Otak dan Tulang Belakang (BRAIN-C).  
Lihat Prinsip - prinsip dari Terapi Sistemik Tumor Otak dan Tulang Belakang (BRAIN-D).  
Pertimbangkan penggunaan temozolamide jika tumor adalah MGMT promoter termetilasi.  
Dalam waktu 3 bulan pertama setelah penyelesaian penggunaan RT dan temozolamide, diagnosis rekurensi dapat dibedakan dari pseudoprogression pada pencitraan sistem saraf.

<sup>e</sup>MGMT = O6-methylguanine-DNA methyltransferase  
<sup>f</sup>Kombinasi dari agen - agen dapat menuntun pada peningkatan keracunan atau perubahan ra  
<sup>g</sup>Keuntungan dari terapi menggunakan temozolomide untuk glioblastoma - glioblastoma dalam 6 bulan masih belum diketahui.  
<sup>h</sup>Terapi Alternating electric field merupakan satu satunya pilihan untuk para pasien dengan per supratentorial.  
<sup>i</sup>Keuntungan secara klinis temozolomide lebih menurun pada para pasien yang memiliki tumor MGMT promoter methylation.

Panduan NCCN Versi 1.2018  
Glioma/Glioblastoma Anaplastik



<sup>9f</sup>Pathway ini meliputi klasifikasi dari *mixed AOA*, *AA*, *AO*, dan glioma anaplastik langka lainnya.

<sup>9g</sup>Lihat prinsip pencitraan tumor otak dan medula spinalis (BRAIN-A)

<sup>9h</sup>Brain MRI post operatif dalam 24-72 jam paska pembedahan

<sup>9i</sup>Klasifikasi Tumor Sistem Saraf Pusat oleh WHO tahun 2016 telah menghapus oligoastrocitoma sebagai sebuah kategori, walaupun "oligoastrocitoma anaplastik, NOS" boleh tetap digunakan untuk 1) pasien dengan gambaran histologi yang *mixed* dan tidak memiliki data molekuler (misalnya karena tidak ada jaringan yang dapat digunakan untuk analisis) untuk membantu membedakan klasifikasi oligodendroglioma dan astrocitoma; atau 2) keadaan langka dimana sebagian dari tumor memiliki tampilan oligoastrocitoma secara histologis dengan 1p19q-*codeletion*, dan bagian tertentu dengan tampilan astrocitoma tanpa 1p19q-*codeletion*.

<sup>9j</sup>Lihat prinsip terapi radiasi tumor otak dan medula spinalis (BRAIN-C)

<sup>9k</sup>Lihat prinsip terapi sistemik tumor otak dan medula spinalis (BRAIN-D)

<sup>9l</sup>Pada 3 bulan pertama setelah RT dan pemberian temozolomide, diagnosis rekurensi tidak dapat dibedakan dari pseudoprogressi pada pencitraan.

<sup>9m</sup>Pertimbangkan implant camustine (BCNU) selama reseksi. Penanganan dengan camustine mampu memberikan dampak berarti pada uji klinis.

<sup>9n</sup>Efikasi penanganan yang standar untuk glioblastoma rekurensi adalah dibawah optimal, sehingga pertimbangan pasien untuk uji klinis sangat disarankan. Penanganan sebelumnya mampu memberikan perbedaan bermakna pada uji klinis.

<sup>9o</sup>Pertimbangkan biopsi, *MR spectroscopy*, *MR perfusion*, *brain PET/CT* atau *brain PET/MRI* atau pencitraan ulang untuk mengamati perubahan yang dapat terjadi akibat progresi atau radionekrosis.

<sup>9p</sup>Oligodendroglioma anaplastik telah dilaporkan spesifik sensitif terhadap kemoterapi. Kemoterapi menggunakan temozolomide atau regimen berbasis nitrosourea juga dapat diterapkan.

<sup>9q</sup>Terutama jika terdapat interval panjang sejak RT atau terdapat respon yang baik menjelang RT

### 3. Adenoma Hipofisis

#### a. Definisi dan Patogenesis

Adenoma hipofisis merupakan tumor jinak dengan pertumbuhan yang lambat, yang berasal dari sel kelenjar hipofisis. Penyebab tumor hipofisis belum diketahui sepenuhnya. Sebagian besar diduga tumor hipofisis hasil dari perubahan pada DNA dari satu sel, menyebabkan pertumbuhan sel yang tidak terkendali. Penyebab lain yang lebih jarang adalah sindroma neoplasia endokrin multipel tipe I akibat cacat genetik.

Kemajuan biologi molekuler membuktikan tumor ini berasal dari monoklonal, yang timbul dari mutasi sel tunggal diikuti oleh ekspansi klonal. Neoplasia hipofisis merupakan proses bertingkat yang meliputi disregulasi pertumbuhan sel atau proliferasi, diferensiasi dan produksi hormon. Ini terjadi sebagai hasil pengaktifan fungsi onkogen dan menonaktifkan gen supresor tumor. Peran onkogen sangat penting karena perubahan allel tunggal dapat menyebabkan perubahan fungsi seluler. Gen supresor tumor dapat dinonaktifkan bila mutasi terjadi pada kedua allel (resesif), sehingga fungsi seluler terganggu. Heterogenitas cacat genetik ditemukan pada adenoma hipofisis sesuai dengan proses neoplasma bertingkat. Abnormalitas protein G, penurunan ekspresi protein *nm23*, mutasi gen *Ras*, delesi gen *p53*, *14q*, dan kadar onkogen *c-myc* tinggi menyebabkan pertumbuhan adenoma hipofisis.

Pertumbuhan progenitor adenoma hipofisis dianggap berasal dari sel berdiferensiasi. Selain itu, mutasi umum dari onkogen dan gen supresor tumor, hadir dalam neoplasma nonendokrin, seperti *PKC (Protein Kinase C)*, *Ras*, *p53*, dan *Rb*, biasanya tidak ada pada adenoma hipofisis. MicroRNA (miRNAs) dan *long noncoding RNAs* (lncRNAs) memiliki peran mendasar dalam patogenesis adenoma hipofisis.

Penelitian *in vitro* membuktikan peranan estrogen dalam menginduksi terjadinya hiperplasia hipofisis dan replikasi laktotrof. *Pituitary tumor transforming gene* (PTTG) akibat stimulasi estrogen terbukti menyebabkan transformasi aktivitas seluler dan menginduksi sekresi dasar basic Fibroblast Growth Factor (bFGF), sehingga memodulasi angiogenesis hipofisis dan

pembentukan tumor.

Tumor hipofisis dapat bersifat sekunder akibat anak sebar tumor (metastasis) dari tempat lain. Kanker payudara pada perempuan dan kanker paru-paru pada laki-laki merupakan kanker yang paling umum untuk menyebar ke kelenjar hipofisis. Kanker lainnya yang menyebar ke kelenjar hipofisis termasuk kanker ginjal, kanker prostat, melanoma, dan kanker saluran cerna.

b. Klasifikasi Adenoma Hipofisis

1) Klasifikasi Adenoma Hipofisis Berdasarkan Produksi Hormon

Adenoma hipofisis dapat digolongkan berdasarkan produk sekretorinya, yaitu :

- a) Adenoma fungsional adalah etiologi tersering adenoma hipofisis. Tumor bergejala pada tahap lebih awal karena efek fisiologis hormon yang disekresikan.
- b) Adenoma non-fungsional. Pertumbuhan tumor disebabkan oleh pertumbuhan sel bukan pensекреksi hormon. Gejala yang timbul disebabkan oleh penekanan struktur sekitar, seperti nervus optikus, kiasma optikum, dan hipotalamus.

2) Klasifikasi Adenoma Hipofisis Berdasarkan Ukuran

Berdasarkan ukurannya, adenoma hipofisis terbagi menjadi:

- a) Mikroadenoma. Tumor berukuran kurang dari 1 cm, berada dalam sela tursica, dan belum menginvasi struktur yang berdekatan, seperti sinus sphenoid dan sinus kavernosus. Namun, sekitar 50% tumor sering terdiagnosis dini pada ukuran <5 mm akibat endokrinopati.
- b) Makroadenoma. Tumor berukuran lebih dari 1 cm, biasanya sudah meluas dari sela tursica, dan sudah menginvasi struktur yang berdekatan. Gejala disebabkan oleh efek kompresi tumor, seperti bitemporal hemianopsia dan gangguan endokrin baik hipersekresi atau hiposekresi hormonal.

c. Anamnesis dan Pemeriksaan Fisik

1) Manifestasi Klinis Adenoma Hipofisis Non-fungsional

a) Nyeri kepala

Adenoma hipofisis cenderung bertambah besar sebelum terdeteksi. Nyeri kepala adalah salah satu gejala yang tidak spesifik pada adenoma hipofisis non-fungsional. akibat penekanan tumor hipofisis pada struktur peka nyeri di sekitar.

b) Defisit lapang pandang.

Penekanan tumor pada kiasma optikum menyebabkan perubahan lapang pandang baik yang dapat disadari oleh pasien sendiri atau tidak. Lapang pandang dapat dipetakan dengan pemeriksaan lapang pandang Humphrey. Lokasi kiasma optikum terhadap sela tursica menimbulkan variasi gejala klinis, yaitu 78% berada tepat di atas sela, 5% di depan sela (*pre-fixed*), dan 17% di belakang sela (*post-fixed*).

Gejala yang muncul dapat berupa:

- (1) Penekanan tepat di kiasma optikum (*sentral*), gejala yang muncul adalah hemianopsia bitemporal.
- (2) Penekanan nervus optikus (*Post-fixed chiasm*). Kiasma optikum berada di belakang, yaitu dekat dorsum sela. Massa tumor menyebabkan kompresi pada nervus optikus segmen luar superior yang melibatkan *knee of Wilbrand* bagian anterior, sehingga menimbulkan quadrantanopsia kontralateral atau *junctional scotoma (pie in the sky defect)*.
- (3) Penekanan traktus optikus (*pre-fixed chiasm*). Lokasi kiasma optikum berada di depan menyebabkan tumor menekan traktur optikus, sehingga defisit lapang pandang yang ditemukan adalah hemianopsia homonim.



c) Sindroma sinus kavernosus.

Tumor yang meluas ke sinus kavernosus akan menyebabkan kelumpuhan pada nervus okulomotor, trokelaris, abduzens, trigeminus cabang oftalmika dan maksilaris (III, IV, VI, V1, V2), sehingga bergejala sebagai ptosis, diploopia, dan gangguan sensorik wajah. Oklusi pada sinus menyebabkan proptosis, kemosis, dan stenosis arteri karotis interna. Namun, oklusi arteri karotis interna jarang terjadi.

d) Gangguan hormonal.

Tumor yang tumbuh perlahan akan menyebabkan gangguan fungsi hipofisis dalam hitungan bulan hingga tahun, yaitu:

- (1) Hipotiroidisme: intoleransi suhu dingin, myxedema, rambut yang kasar
- (2) Hipoadrenalisme; hipotensi ortostatik, cepat lelah
- (3) Hipogonadisme: amenorrhea (perempuan), kehilangan libido dan kesuburan
- (4) Diabetes insipidus: poliuria

2) Manifestasi Klinis Adenoma Fungsional

Sebanyak 65% kasus adenoma hipofisis merupakan jenis yang mengeluarkan hormon aktif, yaitu 48% prolaktin, 10% hormon pertumbuhan (*growth hormone*, GH), 6% *adrenocorticotropic hormone* (ACTH), dan 1% *thyroid stimulating hormone* (TSH). Gejala yang timbul tergantung pada jenis hormon yang disekresikan, yaitu

a) Adenoma Pensekresi Prolaktin.

- (1) Hiperprolaktinemia pada wanita menyebabkan gejala amenorrhea, galactorrhea, kemandulan, dan osteoporosis.
- (2) Dalam prevalensi yang jarang, laki-laki dapat mengalami impotensi dan penurunan gairah seksual.

b) Adenoma Pensekresi Hormon Pertumbuhan (GH).

Gejala timbul secara perlahan karena peningkatan kadar GH dalam jangka panjang. Gejala pada tahap dini

berupa penambahan ukuran sepatu dan baju, viseromegali, muka yang kasar dan *skin tags* (hiperplasia fibrosa pada jaringan kutis dan subkutis di jari-jari, bibir, telinga dan lidah). Pada tahap lanjut, terjadi perubahan struktur jaringan lunak dan otot rangka, kardiomiopati, peningkatan risiko keganasan kolon, hingga gigantisme bila terjadi pada anak prapubertas (sebelum penutupan lempeng epifisis).

c) Adenoma Pensekresi Glikoprotein (TSH, FSH, LH).

Tumor jenis ini tidak memberikan gejala yang spesifik sehubungan dengan hormon yang disekresikan, tetapi ditemukan sesudah memberikan efek kompresi pada struktur didekatnya, seperti kiasma optikum atau tangkai hipofisis. Hipertiroidisme akibat adenoma pensekresi TSH berbeda dengan penyakit Graves. Terdapat resistensi hormonal pada penyakit Graves yang menyebabkan terjadinya hipersekresi TSH. Gejala yang timbul berupa rasa cemas, palpitasi, intoleransi terhadap suhu panas, hiperhidrosis, dan penurunan berat badan meskipun asupan makanan normal atau meningkat. Tanda lain meliputi hiperaktif, takikardia, ritme irreguler akibat fibrilasi atrium, hiper-refleksia, dan tremor. Selain itu, tanda lain yang hanya ditemukan pada penyakit Graves adalah goiter, eksoftalmus, dan displasia epifisis punktata. Gejala penyerta hipertiroidisme akibat adenoma pensekresi TSH adalah jenis kelamin perempuan lebih sering, gangguan lapang pandang, edema pretibial, dan kadar *thyroid stimulating immunoglobulin* serum yang rendah.

d) Adenoma Pensekresi *Adrenocorticotropic Hormone* (ACTH).

Tumor biasanya dijumpai pada perempuan usia 40 tahun. Gejala yang muncul adalah obesitas trunkal, hipertensi, hirsutisme, hiperpigmentasi, diabetes atau intoleransi glukosa, amenorrhea, acne, striae abdominal, *buffalo hump*, dan *moon facies*. Kelainan endokrinologik yang berat ini sudah timbul sejak tahap

awal tumor. Lebih dari 50% pasien dengan penyakit Cushing memiliki tumor hipofisis berdiameter <5 mm, sehingga sulit terlihat pada foto CT Scan atau MRI. Namun, hanya 10% kasus dengan ukuran cukup besar yang menyebabkan pembesaran sella turcica, defisit lapang pandang, kompresi nervus kranialis, dan hipopituitarisme.

d. Pemeriksaan Penunjang

1) Pemeriksaan Laboratorium

a) Adenoma Pensekresi Prolaktin (Prolaktinoma)

Kadar prolaktin ditemukan meningkat ataupun sangat meningkat. Nilai prolaktin serum yang melebihi 150 ng/ml berkorelasi kuat dengan kejadian prolaktinoma. Kadar normal prolaktin adalah 3–30 ng/mL pada perempuan dewasa muda, 10–400ng/mL pada ibu hamil, dan 2–20 ng/mL pada perempuan menopause. Elevasi prolaktin serum dikatakan sedang bila kadarnya berada di antara 25–150 ng/mL dan elevasi signifikan jika lebih dari 150 ng/mL. Peningkatan kadar prolaktin yang sedikit, yaitu kurang dari 90ng/mL, disebabkan oleh gangguan tangkai hipofisis (*stalk effect*). Kadar prolaktin antara 25–150ng/mL disebabkan oleh kompresi tangkai hipofisis, sehingga pengaruh inhibisi dopamin berkurang. *Stalk effect* dapat pula terjadi akibat trauma hipotalamus dan trauma tangkai hipofisis saat pembedahan.

b) Adenoma Pensekresi *Growth Hormone* (GH)

Pengukuran kadar hormon pertumbuhan pada adenoma hipofisis tidak memberikan informasi tambahan karena pola sekresi hormon yang diurnal. Kadar basal GH normal adalah <1 ng/mL dan kadar basal saat puasa adalah <5 ng/mL. Pasien dengan akromegali dapat memiliki kadar GH >10 ng/ml atau normal. Level hormon basal yang normal tidak dapat diandalkan untuk menentukan nilai normal atau defisiensi. Nilai puncak GH serum adalah 50 ng/mL.

Pasien dengan akromegali dapat memiliki kadar GH yang rendah.

Tes Toleransi Glukosa (TTG) dengan pemberian glukosa oral 100 gram bertujuan untuk menekan kadar GH hingga  $<2$  ng/mL. Kegagalan penekanan ini menunjukkan adanya hipersekresi GH. Pemberian *growth-hormone releasing factor* (GRF) atau *Thyrotropin Releasing Hormone* (TRH) secara intravena akan meningkatkan kadar GH pada adenoma hipofisis. Setelah memastikan ada hipersekresi GH, tindakan selanjutnya adalah menentukan etiologi dengan foto MRI kepala dengan kontras. Jika hasil MRI tidak dijumpai adenoma hipofisis, klinisi harus mencari sumber ektopik lain. Pemeriksaan laboratorium yang menunjang adalah *Insulin Like Growth Factor-1* (IGF-1) yang merupakan penanda integratif sekresi GH rerata yang sangat baik. Kadar normal tergantung pada usia (memuncak saat pubertas) dan jenis kelamin. Pengukuran lain yang dapat dipercaya adalah somatomedin C karena kadarnya konstan dan meningkat pada akromegali, yaitu 6,8 U/mL. Penurunan kadar tersebut dijumpai pada hipopituitarisme. Kadar normal somatomedin C adalah 0,67 U/mL.

c) Adenoma Pensekresi Glikoprotein (TSH, FSH, LH)

(1) Pemeriksaan kadar alfa subaraknoid

Hormon *Thyroid Stimulating Hormone* (TSH), *Luteinizing Hormone* (LH), dan *Follicle Stimulating Hormone* (FSH) terdiri atas subunit alfa dan beta subaraknoid. Ketiga hormon tersebut memiliki unit alfa subaraknoid yang sama, tetapi berbeda untuk unit beta. Keduanya dapat diukur dengan teknik imunohistokimia. Unit alfa subaraknoid ditemukan meningkat pada adenoma pensekresi glikoprotein walaupun juga dapat dijumpai pada 22% kasus adenoma non-fungsional. Hingga 33% tumor pensekresi TSH adalah non-sekretorik.

Banyak kasus dilaporkan tumor bersifat plurihormonal, tetapi hormon sekunder tidak menunjukkan gejala klinis. Sebagian besar tumor ini bersifat agresif dan invasif, sehingga menimbulkan efek massa. Pencitraan MRI kontras dengan gadolinium tidak dapat membedakan adenoma yang satu dengan yang lain. Pemeriksaan laboratorium lain yang membantu adalah pengukuran kadar gonadotropin (FSH, LH) dan hormon seks, yaitu estradiol pada perempuan dan testosteron pada laki-laki. Penurunan kadar tersebut terdapat pada hipogonadotropik akibat penekanan kelenjar hipofisis. Sebaliknya, peningkatan kadar tersebut terdapat pada adenoma pensekresi gonadotropin (FSH, LH).

(2) Pemeriksaan kadar T4 bebas dan TSH

Penurunan kadar hormon T4 dan peningkatan kadar hormon TSH didapatkan pada hipotiroidisme primer. Terputusnya umpan balik negatif hormon tiroid menyebabkan peningkatan pelepasan TSH dari hipotalamus, sehingga mengakibatkan hiperplasia sekunder sel tirotropik di adenohipofisis. Penurunan kadar hormon T4 dan penurunan kadar hormon TSH ataupun normal didapatkan pada hipotiroidisme sekunder. Hipotiroidisme sentral adalah penyebab hipotiroidisme yang jarang, yaitu 1:16.000 hingga 1:120.000 individu. Sekitar 23% pasien dengan adenoma kromofob mengalami hipotiroidisme sekunder jika tidak diobati (penurunan TSH akibat kompresi hipofisis). Peningkatan kadar hormon T4 dan penurunan kadar hormon TSH didapatkan pada hipertiroidisme primer. Etiologi tersering adalah nodul tiroid lokal hiperaktif atau hiperplasia tiroid difus (penyakit Graves). Adenoma pensekresi TSH memiliki peningkatan kadar hormon T4 dan peningkatan kadar hormon TSH.

d) Adenoma Pensekresi ACTH

Peningkatan hormon kortisol disebut hiperkortisolisme (sindroma Cushing) dan penurunan hormon kortisol disebut hiperkortisolisme baik bersifat primer maupun sekunder. Secara fisiologis, *Corticotropin Releasing Hormone* (CRH) dari hipotalamus akan merangsang sekresi ACTH dari hipofisis. Peningkatan kadar ACTH akan meningkatkan produksi dan sekresi kortisol dari korteks adrenal dan memberikan umpan balik negatif untuk menurunkan ACTH.

Stres fisik dan metabolik menyebabkan peningkatan kadar kortisol, sehingga pengukuran ACTH serum secara klinis menjadi sulit. Alternatif lain yang lebih baik adalah mengukur kortisol dalam sirkulasi dan metabolitnya dalam urin digunakan untuk melihat kelebihan produksi adrenal. Sindroma Cushing dapat dikenali secara klinis dengan mudah, tetapi tidak mudah ditentukan etiologinya.

Pemeriksaan laboratorium pada adenoma hipofisis fungsional adalah mengukur kadar hormon kortisol pada pukul 08.00 pagi dan kortisol bebas pada urine 24 jam. Pemeriksaan berikutnya adalah menentukan ada tidaknya hiperkortisolisme melalui penapisan urin bebas kortisol 24 jam tanpa memandang etiologi. Pemeriksaan lain adalah tes supresi deksametason dosis rendah. Tes dilakukan dengan memberikan deksametason 1 mg per oral pada pukul 23.00 dan dilakukan pemeriksaan kadar kortisol pada pukul 08.00 besok pagi. Jika kadar kortisol  $<1,8$  mcg/dL, sindroma Cushing dapat disingkirkan. Jika kadar kortisol adalah 1,8–10 mcg/dL, hasil tidak dapat ditarik kesimpulan dan memerlukan pengujian ulang. Jika kortisol mencapai  $>10$  mcg/dL, sindroma Cushing adalah pasti.

e) Adenoma Non-fungsional

Pemeriksaan laboratorium pada adenoma hipofisis non-fungsional tidak spesifik. Ukuran tumor yang cukup

besar menyebabkan kompresi struktur sekitar, sehingga menimbulkan gangguan lapang pandang dan defisiensi hormon.

2) Radiologi

a) CT Scan

Pencitraan dengan CT Scan dapat dipilih untuk visualisasi tumor supratentorial, dan pasien memiliki kontraindikasi MRI (misalnya memiliki alat pacu jantung). Angiografi serebral juga perlu dipertimbangkan bila ingin melihat arteri karotis interna di parasela. Kelemahan CT Scan adalah gambar yang dihasilkan kurang tajam dalam membedakan batas tumor dengan struktur normal sekitar. Tumor tampak sebagai massa isodens atau hipodens dengan edema peritumoral yang berbentuk jari (*finger like edema*).

b) MRI

MRI merupakan foto radiologi pilihan utama untuk melihat batas tumor serta mendeteksi kemungkinan penyebaran tumor. Resolusi yang tinggi dan kemampuan untuk melihat posisi kiasma optikum yang dibutuhkan untuk memutuskan jenis operasi. Selain itu, MRI dapat memberikan ada tidaknya keterlibatan sinus kavernosus dan arteri karotis interna parasela. Namun, hasil negatif palsu pada MRI mencapai 25–45% pada penyakit Cushing. Pemeriksaan MRI dinamik diperlukan untuk melihat mikroadenoma. Hipofisis potongan koronal dan sagittal tanpa dan dengan kontras sudah cukup untuk menilai makroadenoma.

Gambaran MRI dapat berupa:

- (1) T1: Biasanya isointens dibanding hipofisis normal. Bila disertai perdarahan atau nekrosis, dapat timbul gambaran hiperintens.
- (2) T1 kontras: 70–90% tumor menyerap kontras lebih lambat dibanding hipofisis normal.
- (3) T2: Isointens dibanding hipofisis normal.

- (4) GRE (*Gradient-Echo*): Memudahkan evaluasi perdarahan intratumoral (apopleksi).
- (5) MRI Dinamik: menggambarkan karakteristik fisiologi jaringan tumor dan analisis pembuluh darah yang rusak oleh tumor. Kontras akan memasuki rongga ekstraseluler, sehingga menyebabkan pembuangan kontras lebih lama dibanding keadaan normal.

e. Diagnosis

Pendekatan diagnostik pada adenoma hipofisis tergantung kepada gejala dan keluhan yang ditimbulkan oleh efek masa lokal ataupun efek endokrin. Diagnosis tersebut berdasarkan pada anamnesis efek massa lokal dan efek endokrin, pemeriksaan klinis fungsi penglihatan dan kelainan fisik yang ditimbulkan akibat efek endokrin, pemeriksaan laboratorium kadar hormon, pemeriksaan radiologis, serta patologi anatomi.

f. Terapi

1) Prinsip umum terapi adenoma hipofisis

Tujuan utama penatalaksanaan adenoma hipofisis adalah pemulihan fungsi hormon dan pengurangan ukuran tumor. Terapi tergantung pada tipe tumor hipofisis dan apakah terdapat perluasan ke struktur sekitar hipofisis. Tumor pensекреksi hormon dapat diobati dengan operasi, terapi radiasi, atau dengan obat-obatan. Tujuan perawatan disesuaikan dengan aktivitas fungsional tumor. Tumor umumnya memiliki respons yang buruk terhadap obat-obatan, sehingga operasi menjadi pilihan utama.

Pengobatan adenoma hipofisis dimulai dengan koreksi elektrolit dan suplementasi hormon jika diperlukan. Penggantian hormon tiroid atau adrenal sangat penting. Suplementasi hormon steroid harus memadai dalam kondisi stres, salah satunya adalah periode perioperatif. Untuk tumor endokrin aktif, terapi agresif bertujuan untuk mengembalikan kadar hormon ke ambang normal dan mempertahankan fungsi hipofisis. Hal ini umumnya tercapai dengan pembedahan, tetapi sebagian kasus prolaktinoma terkontrol dengan medikamentosa. Untuk tumor non-



sekresi, pembedahan ditujukan untuk mengurangi efek desak massa dan mempertahankan fungsi hipofisis.

a) Medikamentosa

Analog Sandostatin merupakan terapi farmakologis utama untuk tumor pensекреksi hormon pertumbuhan dan TSH. Octreotide dan lanreotide akan mengontrol sekresi GH pada mayoritas pasien dengan akromegali dan pada beberapa pasien menyebabkan penyusutan tumor.

Bromokriptin mampu memberikan penyusutan ringan ukuran tumor hanya pada sekitar 20% pasien. Ini diduga akibat ekspresi reseptor dopaminergik yang rendah pada membran sel tumor. Octreotide mengurangi volume tumor pada sekitar 10% kasus. Kedua agen ini digunakan saat pra-operasi dalam beberapa kasus dengan harapan mengurangi ukuran tumor saat operasi. Bromokriptin sering digunakan pada prolaktinoma. Agonis dopamin, quinagolide, bermanfaat pada kasus relaps atau refraktor terhadap bromokriptin dengan efek samping minimal. Selama menunggu efek radioterapi, inhibitor produksi steroid adrenal, seperti mitotane dan ketokonazol, dapat diberikan.

b) Pembedahan

Pembedahan trans-sfenoid adalah pilihan terapi utama pada adenoma hipofisis berukuran besar dan memiliki efek kompresi massa. Pembedahan trans-sfenoid dapat mencapai tingkat kesembuhan 80-90% bila dikerjakan oleh ahli bedah hipofisis. Dengan mempertimbangkan tingkat keberhasilan dan aspek keselamatan, pendekatan trans-sfenoid merupakan prosedur terpilih untuk pengangkatan adenoma hipofisis. Sebagian besar tumor memiliki konsistensi lunak dan longgar, sehingga pendekatan trans-sfenoid memungkinkan pengangkatan tumor dengan perluasan ke suprasela. Indikasi pembedahan pada makroadenoma hipofisis hormonal inaktif, yaitu:

- (1) Efek kompresi akibat massa: defisit lapang pandang (secara klasik: bitemporal hemianopsia) dan panhipopituitarisme;
- (2) Beberapa ahli bedah merekomendasikan operasi untuk makroadenoma untuk memperbaiki fungsi kiasma optikum walaupun belum ada kelainan endokrin atau defisit lapang pandang;
- (3) Gangguan penglihatan atau defisit neurologis lain yang akut dan cepat. Ini mencakup iskemia pada kiasma optikum atau infark/perdarahan tumor yang menyebabkan ekspansi (apopleksi hipofisis). Bahaya utama adalah kebutaan dan hipopituitarisme (dapat diatasi sementara dengan penggantian hormon). Defisit lapang pandang membutuhkan dekompresi emergensi. Beberapa ahli bedah akan mempertimbangkan pendekatan transkranial jika diperlukan, tetapi dekompresi trans-sfenoid biasanya lebih memuaskan;
- (4) Mendapatkan jaringan untuk analisis histopatologi pada kasus yang masih dipertanyakan;
- (5) Sindroma Nelson.

Pembedahan biasanya memiliki minimal salah satu dari empat tujuan di bawah ini, yaitu: pengangkatan tumor; *debulking* tumor multilobular besar sebelum radioterapi; dekompresi dari kiasma dan nervus optikus; serta biopsi jaringan.

Pembedahan pada mikroadenoma dengan peningkatan hormon bertujuan untuk mengontrol kadar hormon yang tinggi. Ini hanya dapat tercapai dengan operasi pengangkatan tumor. Pengangkatan seluruh massa tumor makroadenoma juga merupakan tujuan utama, tetapi dalam praktiknya, pengangkatan lengkap tumor berukuran besar mungkin dibatasi oleh ekstensi lateral atau invasi sinus kaverosus atau dura. *Debulking* makroadenoma dengan gejala visual dapat memperbaiki fungsi penglihatan walaupun reseksi

dilakukan tidak sempurna. Gejala nyeri kepala juga berkurang dengan *debulking*, meskipun nyeri kepala ini berhubungan dengan sekresi hormon pertumbuhan dari tumor.

Pilihan pendekatan operasi tergantung dari sangat tergantung dari ukuran tumor, seperti yang ditunjukkan klasifikasi Hardy di bawah ini.

Tabel 3.4 Klasifikasi Hardy untuk Adenoma Hipofisis.

Grade	
Invasi	
Adenoma Tertutup	
0	Dasar sella intak dengan kontur yang normal
I	Dasar sella Intak dengan kontur yang normal atau sedikit membesar, tumor $\leq 10$ mm
II	Dasar sella Intak dengan sella membesar; tumor $\geq 10$ mm
Adenoma Invasif	
III	Destruksi lokal dasar sella
IV	Destruksi difus dasar sella
Ekstensi	
Ekstensi Suprasella	
A	Terbatas pada Sisterna Suprasella
B	Obliterasi resesus anterior Ventrikel III
C	Menggeser dasar Ventrikel III
Ekstensi Parasella	
D	Intrakranial Intradural: fossa anterior, media, atau posterior
E	Ekstrakranial Extradural: di dalam atau di bawah sinus kavernosus

Mikroadenoma (derajat 0 dan 1) hanya diangkat dengan pendekatan trans-sfenoidal. Tumor yang seluruhnya berada di sella (derajat II dan III) juga lebih baik diangkat dari bawah. Tumor dengan ekstensi suprasella (Kelas A, B, C, dan D) juga bisa dicapai dengan operasi trans-sfenoid baik untuk dekompresi kiasma optikum dan mempertahankan fungsi endokrin. Pendekatan bedah untuk regio sella dapat dibagi menjadi tiga

kelompok dasar, yaitu pendekatan trans-sfenoid, kraniotomi konvensional, dan pendekatan alternatif dasar tengkorak.

Masing-masing memiliki satu atau lebih prosedur standar dan berbagai variasi teknis yang memungkinkan operasi disesuaikan dengan situasi yang dihadapi. Saat ini, sebagian besar adenoma hipofisis dapat dicapai melalui satu atau lebih variasi pendekatan trans-sfenoid. Sebagian kecil membutuhkan pendekatan transkranial, yang terdiri dari baik pterional standar atau kraniotomi subfrontal; berbagai pendekatan dasar tengkorak; atau kombinasi keduanya.

Prosedur pembedahan terpilih umumnya trans-sfenoid dengan teknik endoskopi/ mikroskopik dan transkranial. Tindakan pembedahan yang dilakukan meliputi reseksi tumor, dekompresi nervus optikus, atau dekompresi pembuluh darah.

*Intraoperative monitoring* (IOM) untuk menilai fungsi penglihatan dapat dilakukan dengan penempelan elektroda di skalp daerah lobus oksipitalis untuk mendeteksi respons elektrik korteks visual terhadap stimulus visual.

Pembedahan pada kasus adenoma hipofisis memiliki beberapa risiko, di antaranya adalah perdarahan, diabetes insipidus, dan *Syndrome of Inappropriate Antidiuretic Hormone* (SIADH). Kunci perawatan perioperatif adalah dengan memahami penilaian perioperatif, manajemen intraoperatif yang tepat, serta mengetahui potensi komplikasi dan terapinya. Penanganan diabetes insipidus selama periode intraoperatif awal adalah vasopressin kerja singkat secara subkutan dengan evaluasi berulang terhadap respons pengobatan dan menghindari pemberian ADH ketika terjadi fase SIADH. Pada kondisi ini, vasopressin lebih dipilih daripada desmopressin oleh karena memiliki waktu paruh yang lebih singkat.

c) Kemoterapi

Terapi prolaktinoma mengandalkan penggunaan agonis reseptor dopamin seperti bromokriptin, cabergoline dan quinagolide. Agen agonis dopamin lain seperti lisuride dan terguride serta antagonis serotonin seperti metergoline jarang digunakan. Penggunaan agonis dopamin secara klinis dihubungkan dengan penurunan ukuran prolaktinoma dengan berbagai mekanisme. Kemoterapi dengan TMZ dapat diberikan pada pasien prolaktinoma yang resisten terhadap terapi medik, pembedahan maupun dengan radioterapi.

Agonis dopamin terdiri dari dua kelas, yaitu derivat ergot (bromokriptin, pergolide, dan cabergoline) serta derivat non-ergot, seperti quinagolide. Bromokriptin adalah alternatif terbaik setelah cabergoline serta merupakan derivat semisintesis terhadap agonis reseptor D2 dan antagonis reseptor D1. Dibandingkan dengan cabergoline, bromokriptin memiliki waktu paruh lebih pendek dan dikonsumsi 2-3 kali sehari dengan dosis 2,5 dan 15 mg perhari. Pada pasien dengan resistensi terapi, bromokriptin dapat dinaikkan menjadi 20-30 mg per hari.

Adapun dosis Cabergoline dimulai dari 0,5 mg perminggu pada pasien hiperprolaktinemia idiopatik atau mikroprolaktinoma. Pada pasien makroprolaktinoma terapi cabergoline harus dimulai dengan dosis yang sangat kecil (0,25 mg perminggu), untuk mencegah penurunan ukuran tumor yang terlalu cepat, karena berisiko perdarahan intratumoral. Dosis dinaikkan sesuai kondisi pasien untuk mengontrol pengeluaran prolaktin. Setelah 12-24 bulan terapi, akan tampak reduksi massa ( $\geq 20\%$  dari nilai *baseline*) pada  $>80\%$  kasus dan sedangkan hilangnya tumor secara total pada 26-36% pasien.

d) Radioterapi

Radioterapi dipertimbangkan pada pasien dengan reseksi tumor parsial, keadaan *inoperable* atau menolak

operasi, serta yang mengalami rekurensi pascaoperasi. Radiasi ulangan pada adenoma hipofisis rekuren dilaporkan mendapatkan perbaikan atau stabilisasi gejala visual dengan kontrol lokal yang baik pada *follow up* jangka panjang.

Stereotatic radiosurgery (SRS) atau fractionated stereotactic radiotherapy (FSRT) dapat diberikan pada adenoma hipofisis. Stereotactic radiosurgery diberikan pada kasus dengan diameter tumor terpanjang 3 cm atau kurang dan jarak terdekat tumor dengan organ kritis seperti batang otak atau nervus optik diatas 3 mm. Dosis SRS yang dapat diberikan antara 10-24 Gy dalam 1 fraksi tergantung volume tumor dan posisi tumor, sehingga dosis radiasi pada organ normal yang diberikan masih dalam batas toleransi. Fractionated stereotactic radiotherapy diberikan pada kasus lainnya yang tidak memenuhi kriteria untuk SRS. Dosis FSRT yang dapat diberikan berkisar 45-60 Gy dengan 1,8-2 Gy per fraksi. Radiasi SRT hipofraksi juga dapat diberikan apabila tidak memenuhi syarat SRS dengan dosis radiasi antara 20-50 Gy dalam 3-10 fraksi.

## 2) Terapi Adenoma Hipofisis Non-fungsional

### a) Medikamentosa

Pada pasien dengan adenoma hipofisis non-fungsional pemberian terapi medikamentosa tanpa kombinasi tidak memberikan hasil yang signifikan. Nobel dkk melakukan penelitian studi prospektif observasional dengan pemberian dopamin agonis tanpa tindakan apapun. Setelah diikuti selama 48 bulan, hanya 25% subjek yang terdapat pengecilan ukuran tumor, sisanya mengalami perbesaran 10% dari ukuran sebelumnya. Pada penelitian studi kohort prospektif, Van Schaardenburg dkk melaporkan efektivitas bromokriptin pada pasien adenoma hipofisis non-fungsional, yaitu 20% mengalami pertambahan ukuran tumor dan sebanyak 80% tidak terdapat perubahan pada evaluasi serial CT scan serial.

b) Pembedahan

Terapi pada adenoma hipofisis non-fungsional dengan reseksi pembedahan (umumnya dengan pendekatan endoskopi trans-sfenoid) diindikasikan untuk pasien dengan pembesaran tumor atau perubahan visual.

c) Radioterapi

Radioterapi dianjurkan pada tumor dengan reseksi inkomplit. Dosis radioterapi yang diberikan tergantung ukuran residual tumor dapat berkisar 40–50 Gy (5–6 minggu). Bila residual tumor cukup kecil, maka dapat dipertimbangkan SRS atau SRT.

3) Terapi Adenoma Hipofisis Fungsional

a) Medikamentosa

Pada pasien dengan prolaktinoma, medikamentosa utama yang diberikan adalah agonis dopamin seperti bromokriptin (1 x 1,25 mg), karbegolin (0,25 mg 2x seminggu). Terapi medikamentosa pada adenoma pensекреksi GH-TSH berupa pemberian bromokriptin (1x1,25 mg), analog somatostatin (misalnya, octreotide), agonis hormon pertumbuhan, atau pembedahan yang disertai radioterapi setelah operasi.

b) Pembedahan

Terapi utama pada adenoma pensекреksi GH-TSH adalah pembedahan (umumnya dengan pendekatan endoskopi trans-sfenoid). Terapi utama pada adenoma pensекреksi ACTH adalah endoskopi trans-sfenoid jika pasien memiliki tanda pembesaran tumor atau gangguan lapang pandang. Terapi pembedahan pada adenoma pensекреksi ACTH yang berulang maupun radioterapi dengan penghambat steroidogenesis direkomendasikan untuk pasien dengan reseksi tidak komplit atau dengan kelainan yang menetap. Pada pasien dengan prolaktinoma, terapi pembedahan direkomendasikan untuk pasien dengan: (1) gejala yang progresif (penurunan visus, penurunan lapang pandang) (2) pada pasien yang tidak memberikan

respons maupun tidak toleransi terhadap agonis dopamin (3) ukuran tumor >20 mm; (4) defisit lapang pandang; (5) invasi sinus kavernosus.

c) Kemoterapi

Kemoterapi dengan TMZ dapat diberikan pada pasien dengan prolaktinoma yang resisten terhadap terapi medik, pembedahan, maupun dengan radioterapi. Kasus prolaktinoma invasif yang resisten terhadap agonis dopamin, tetapi cukup responsif terhadap pengobatan TMZ, menunjukkan penurunan kadar prolaktin dan penyusutan ukuran tumor pada MRI. Pada kasus adenoma fungsional, prolaktinoma, dan adenoma pensекреksi GH yang resisten terhadap terapi medis dan tidak membaik dengan prosedur pembedahan, radioterapi dan kemoterapi konvensional digunakan untuk mengendalikan pertumbuhan tumor walaupun hasilnya sering tidak memuaskan. Etoposide dan cisplatin juga membantu pada adenoma pensекреksi ACTH. Adenoma fungsional yang menunjukkan respons pengecilan ukuran tumor pada MRI juga cenderung menunjukkan perbaikan fungsi hormonal. Tingkat hormon dalam semua subtipe (PRL/*Prolactin*, GH, dan ACTH) menurun sebesar 53–98%.

d) Radioterapi

Pasien dengan fungsional adenoma memerlukan pemeriksaan MRI ulangan setiap tahun. Pilihan utama kasus rekurensi tumor adalah operasi. Radioterapi dipertimbangkan jika kekambuhan berulang dan tumor terus tumbuh. Pada pasien dengan prolaktinoma, radioterapi digunakan jika pemberian agonis dopamin maupun pembedahan tidak berhasil, gagal, atau menjadi tidak toleransi terhadap agonis dopamin, atau pasien dengan kontraindikasi terapi agonis dopamin atau sejenisnya atau pasien inoperable atau pasien menolak operasi.

Radioterapi biasanya diberikan pada pasien dengan penyakit residual atau berulang setelah reseksi bedah,



pasien yang bukan kandidat operasi, dan adenoma fungsional yang tidak berespons terhadap pembedahan atau medikamentosa. Kontrol tumor jangka panjang dengan radioterapi sangat baik, yaitu 80–95% pada 10 tahun dengan dosis 45–54 Gy dalam 25-30 fraksi. Pada kasus ukuran tumor yang kecil dapat dipertimbangkan pemberian SRT atau SRS.

4) Rehabilitasi Medik

Pengembalian kemampuan fungsional dan aktivitas kehidupan sehari-hari serta meningkatkan kualitas hidup pasien dengan cara aman dan efektif merupakan tujuan dilakukannya rehabilitasi medik. Sebelum dilakukan tindakan definitif, pendekatan rehabilitasi medik dapat diberikan sedini mungkin dan dapat dilakukan pada berbagai tahapan dan pengobatan penyakit yang disesuaikan dengan tujuan penanganan rehabilitasi tumor mulai dari preventif, restoratif, suportif, ataupun paliatif.

Aspek penatalaksanaannya meliputi: (a) gangguan kognitif dan perilaku, perubahan kepribadian, dan emosi (b) gangguan fungsi mobilisasi ambulasi akibat gangguan fleksibilitas, kekuatan otot, koordinasi dan keseimbangan (sesuai lokasi tumor), visual, kinesia, kelemahan umum, dan tirah baring lama. (c) gangguan fungsi otak lainnya sesuai lokasi tumor (gangguan: menelan/makan, komunikasi, persepsi, pemrosesan, sensori, dan gangguan saraf kranial lainnya) (d) gangguan fungsi kardiorespirasi pasca penanganan tata laksana sesuai gangguan fungsi paru dan jantung.

5) Dukungan Nutrisi

Status gizi memiliki peranan penting dalam menunjang kualitas hidup pasien kanker. Dari berbagai masalah nutrisi yang ada, kaheksia merupakan salah satu yang penting diperhatikan pada pasien kanker. Kaheksia memiliki kaitan erat dengan kondisi malnutrisi.<sup>(31)</sup> Malnutrisi adalah keadaan dimana asupan suatu komponen nutrisi melebihi atau kurang dari jumlah yang dianjurkan. Kondisi malnutrisi ditemukan pada sekitar 85% pasien kanker.

Terdapat perbedaan definisi malnutrisi antara *World Health Organization* (WHO) dan *European Society of Parenteral and Enteral Nutrition* (ESPEN).

Malnutrisi menurut WHO adalah keadaan di mana IMT  $<18,5\text{kg/m}^2$ , sedangkan menurut ESPEN diagnosis malnutrisi dapat ditegakkan berdasarkan IMT  $<18,5\text{kg/m}^2$  atau berdasarkan penurunan berat badan yang tidak direncanakan  $>10\%$  dalam kurun waktu tertentu atau penurunan  $>5\%$  dalam waktu 3 bulan, disertai salah satu dari: (a) IMT  $<20\text{ kg/m}^2$  pada usia  $<70$  tahun atau IMT  $<22\text{ kg/m}^2$  pada usia  $\geq 70$  tahun, (b) *Fat free mass index* (FFMI)  $<15\text{ kg/m}^2$  untuk perempuan atau FFMI  $<17\text{ kg/m}^2$  untuk laki-laki.

Penanganan yang tidak adekuat akan menyebabkan malnutrisi berkembang menjadi kaheksia. Kaheksia didefinisikan sebagai kehilangan massa otot, dengan ataupun tanpa lipolisis, yang tidak dapat dipulihkan dengan nutrisi konvensional. Kaheksia ditandai dengan sekumpulan gejala yang terdiri dari tidak nafsu makan (anoreksia), cepat merasa kenyang, dan kelemahan tubuh secara umum.

Kriteria diagnosis kaheksia salah satu di antara penurunan berat badan  $5\%$  atau lebih dalam 12 bulan terakhir atau indeks massa tubuh kurang dari  $20\text{ kg/m}^2$  atau tiga dari lima kriteria penurunan kekuatan otot, kelelahan (*fatigue*) atau keterbatasan fisik dan mental setelah aktivitas fisik, atau ketidakmampuan untuk terus melakukan aktivitas fisik dengan intensitas sama yang disertai penurunan performa, anoreksia atau keterbatasan asupan makanan sehingga asupan kalori  $<20\text{ kkal/kgBB/hari}$ , atau kurangnya nafsu makan atau indeks massa bebas lemak yang rendah (dicirikan dengan lingkaran lengan atas kurang dari persentil 10 untuk umur dan jenis kelaminnya, indeks otot rangka DEXA  $<5,45\text{ kg/m}^2$  (perempuan) atau  $<7,25\text{ kg/m}^2$  (laki-laki) atau salah satu parameter laboratorium yang tidak normal:

- a) Peningkatan petanda inflamasi (*C-reactive protein/CRP*, interleukin/IL-6)

- b) Anemia (Hb < 12 g/dL)
- c) Kadar albumin serum yang rendah (<3,2 g/dL)

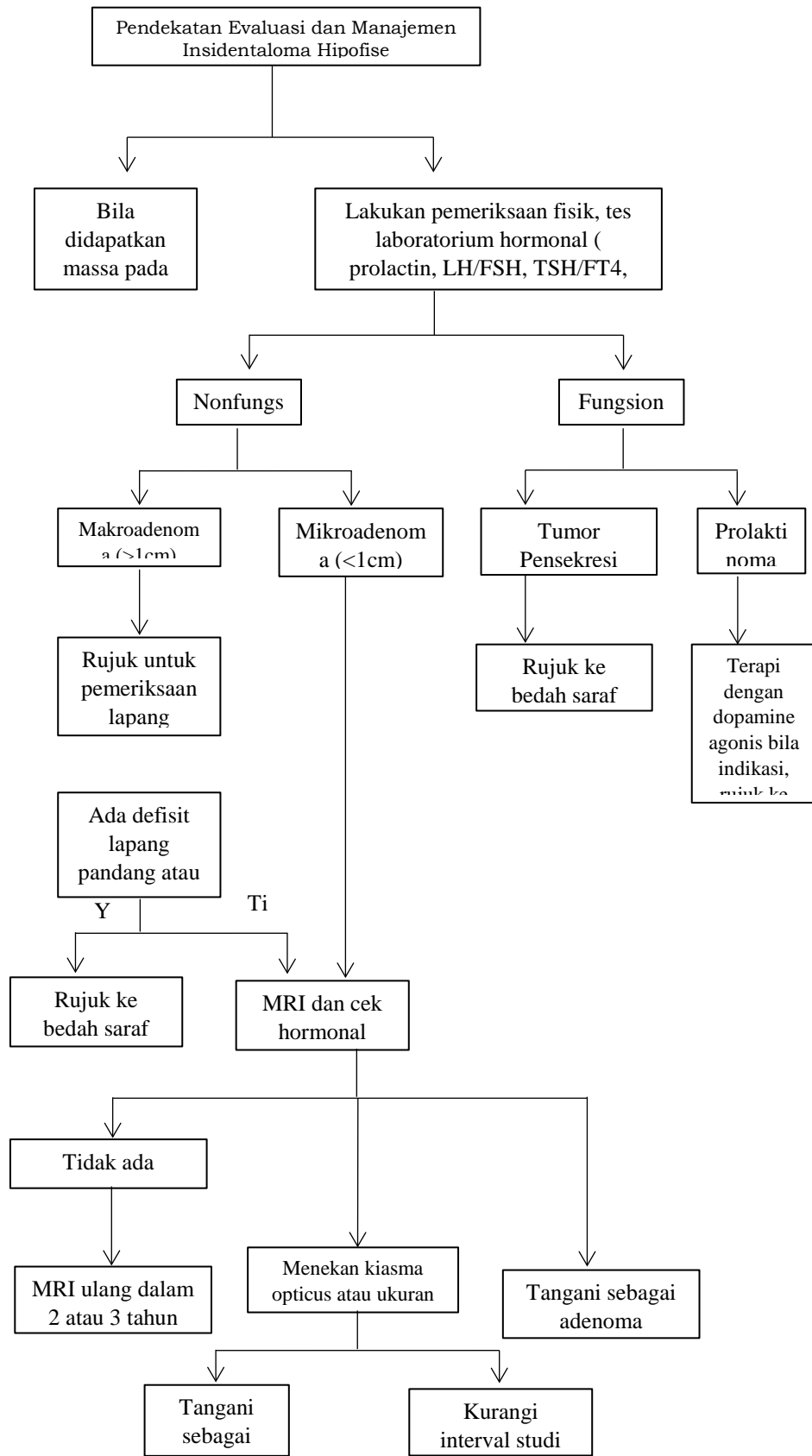
g. Komplikasi

Pembedahan trans-sfenoid memiliki beberapa potensi kebocoran cairan serebrospinal (CSS) dengan kemungkinan meningitis, gangguan hormon hipofisis yang terkadang menetap (membutuhkan terapi penggantian hormon seumur hidup), cedera nervus optikus dengan kehilangan penglihatan, cedera arteri karotis interna dengan kemungkinan perdarahan dan/atau stroke. Apopleksi hipofisis-hipopituitarisme awitan mendadak merupakan komplikasi dari adenoma hipofisis yang disebabkan infark akut kelenjar hipofisis. Komplikasi tindakan endoskopi endonasal trans-sfenoid meliputi komplikasi rhinologik (epistaksis atau gangguan pembauan), kebocoran cairan serebrospinal postoperatif, infeksi (sinusitis sphenoid atau meningitis), ruptur arteri carotis interna, gangguan hormonal, diabetes insipidus dan SIADH.

h. Prognosis

Jika tidak ada kontraindikasi, pembedahan (biasanya trans-sfenoid) saat ini merupakan terapi awal yang terbaik (prognosis yang buruk dengan makroadenoma) yang mampu menurunkan kadar GH lebih cepat, dekompresi struktur saraf, dan meningkatkan efikasi analog somatostatin berikutnya. Remisi didapatkan hingga 90% pasien dengan mikroadenoma dan sekitar 50–60% pada pasien dengan makroadenoma. Rekurensi terjadi lebih banyak pada kelompok adenoma fungsional. Normalisasi lapang pandang terjadi pada 40,5% pasien yang menjalani operasi transsfenoid. Prognosis paling buruk adalah pada pasien dengan adenoma hipofisis yang menginvasi sinus kavernosus.

i. Guidelines



#### 4. Neuroma akustik

##### a. Definisi dan klasifikasi

Neuroma akustik adalah tumor saraf vestibulokohlearis (N.VIII) yang berasal dari selubung sel *Schwann*. Tumor ini merupakan 85% dari tumor pada regio *cerebellopontine angle* dan 6% dari seluruh tumor intrakranial. Tumor ini berasal dari kompleks nervus vestibulokohlearis di meatus akustikus internus. Sebagian besar berasal dari nervus vestibular baik superior maupun inferior dan kurang dari 5% berasal dari nervus kohlearis. Biasanya schwannoma termasuk tumor jinak dan tumbuh lambat, tetapi dapat menimbulkan gejala efek desak ruang dan tekanan pada struktur sekitarnya yang dapat mengancam kehidupan. Pola pertumbuhan bervariasi dan sebagian kecil dapat tumbuh cepat (2 kali lipat dalam 6 bulan). Dengan mempertimbangkan kemungkinan yang ada, dapat dilakukan diagnosis dini sehingga dapat meningkatkan pilihan terapi dan menurunkan angka kematian.

Kompleks nervus vestibulokohlearis ini terletak di daerah *cerebellopontine angle* (CPA), dan apabila menjadi tumor dapat tumbuh dengan diameter 4 cm dan pertumbuhannya relatif lambat, sehingga memungkinkan peregangan tanpa mempengaruhi fungsi pada fase awal. Namun seiring dengan bertambah besarnya tumor yang pada awalnya muncul dari dalam kanalis auditoris interna, maka akan menimbulkan gejala-gejala awal berupa gangguan fungsi pendengaran (gejala umum yang ditimbulkan) atau gangguan vestibularis berupa gangguan keseimbangan yang biasanya memberat seiring dengan pertumbuhan tumor tersebut. Neuroma akustik ditemukan sebanyak 6-10% dari semua tumor intrakranial, akan tetapi merupakan tumor terbanyak di daerah CPA.

Berdasarkan lokasi pertumbuhan tumor ini dapat diklasifikasikan menjadi (*Hannover classification*):

Tabel 3.5. Klasifikasi Tumor Berdasarkan Lokasi Pertumbuhan

Klasifikasi	Lokasi tumor
T1	Tumor intrameatus akustikus internus
T2	Tumor intrameatus – ekstrameatus akustikus internus
T3A	Tumor menginvasi kedalam sisterna CPA
T3B	Tumor menempel pada batang otak tanpa penekanan batang otak
T4A	Tumor menekan batang otak
T4B	Tumor menekan, mendorong batang otak dan menyebabkan obstruksi ventrikel empat

b. Anamnesis

Keluhan yang pertama dirasakan pasien adalah gangguan pendengaran yang diakibatkan oleh tertekannya nervus koklearis. Gejala ini terjadi pada 95% pasien dengan neuroma akustik tetapi hanya 2/3 pasien yang menyadari keluhan penurunan pendengaran ini. Keluhan lainnya adalah telinga berdenging yang terjadi pada 63% pasien. Bila melibatkan nervus vestibular, pasien akan merasakan ketidakseimbangan dalam berjalan. Keluhan ini biasanya dirasakan tidak terlalu berat dan hilang timbul. Rasa pusing berputar sangat jarang dirasakan. Hal ini terjadi karena tumor tumbuh lambat, sehingga tidak terjadi fungsi vestibular asimetris yang akut. Keluhan ini terjadi pada 61% kasus.

Selain kehilangan pendengaran unilateral/tinnitus dalam onset progresif, gejala lain yang biasanya dapat muncul adalah gangguan sensasi wajah akibat kompresi kearah superior yang menekan nervus trigeminus. Gangguan kelumpuhan pada wajah juga sering terjadi akibat kompresi nervus fasialis yang berjalan bersamaan dengan kompleks nervus vestibulokohlearis dari dalam meatus akustikus internus sampai ke *root entry zone* nervus fasialis di sisi lateral pontomedulari *junction*.

Bila tumor tumbuh menekan batang otak, biasanya pasien mengeluhkan gangguan berjalan, yang diawali dengan nyeri kepala yang tidak dapat sembuh dengan obat-obatan. Hal ini kemungkinan tumor sudah ekstensi kearah batang otak,

menyebabkan pergeseran kearah kontralateral dan terjadi obstruksi ventrikel 4 sehingga terjadi hidrosefalus obstruktif.

c. Pemeriksaan Fisik

Umumnya pasien mengeluhkan gangguan pendengaran. Semua pasien dengan kehilangan pendengaran unilateral harus mendapatkan pemeriksaan audiologi untuk menentukan kuantitas dan jenis dari gangguan sensorineural. Pemeriksaan Weber dan Rinne tes juga dapat dilakukan secara sederhana di poliklinik. Refleks kornea, hipestesi wajah unilateral, gangguan keseimbangan dan koordinasi akibat kompresi serebelum. Tanda dari peningkatan tekanan intrakranial berupa papilledema dan diplopia. Paresis nervus VII, berdasarkan klasifikasi dari *House and Brackmann* adalah sebagai berikut.

d. Pemeriksaan penunjang

Untuk mengetahui hubungan antara gejala klinis, lokasi dan derajat tumor serta kualitas pendengaran maka perlu dilakukan pemeriksaan audiologi dan radiologi baik CT maupun MRI, dapat pula ditambahkan pemeriksaan angiografi untuk mengetahui keterlibatan struktur vaskular di daerah CPA.

Pemeriksaan audiometri perlu untuk mendiagnosis vestibular schwannoma meskipun 5% pasien dengan neuroma akustik didapatkan masih dalam batas normal. Pemeriksaan *Pure tone* dan *speech audiometry* harus dilakukan di ruangan yang khusus. Tes ini menunjukkan hasil *asymmetric sensorineural hearing loss*, biasanya lebih jelas dengan frekuensi yang lebih tinggi dan tidak berhubungan dengan ukuran tumor. *Auditory brain stem response* (ABR) merupakan pemeriksaan skrining lanjutan untuk mengukur fungsi pendengaran pasien apabila hasil audiometri asimetris tidak jelas. Tes ini menunjukkan jeda pada waktu konduksi saraf di bagian yang sakit, yang kemungkinan dikarenakan tekanan oleh tumor.

Pemeriksaan CT Scan melengkapi pemeriksaan MRI untuk melihat kondisi tulang, dan selulae mastoid. Salah satu gambaran khas dari tumor ini adalah pelebaran dari osteum kanalis akustikus internus (*trumpeting*). Normal panjang kanalis akustikus internus dari fundus ke meatus berkisar antara 5-8 mm.

MRI merupakan standar untuk mengetahui letak tumor dan hubungannya dengan struktur sekitar CPA. Pemeriksaan ini menggunakan kontras paramagnetic material yang dapat meningkatkan sensitifitas terhadap neuroma akustik, didapatkan gambaran tumor berbentuk bulat atau oval yang menyangat kontras yang terletak muncul dari meatus akustikus internus. MRI yang digunakan adalah standar pemeriksaan *intra auditory canal* (IAC), yaitu FIESTA (*Fast Imaging Employing Steady-state Acquisition*) dan CISS (*Constructive Interference in Steady State*).

e. Diagnosis

Kriteria diagnosis didasarkan pada keluhan utama, anamnesa, pemeriksaan fisik serta penunjang. Setelah dilakukan tindakan operasi hasil pemeriksaan patologi anatomi akan memperkuat diagnosis pascaoperasi. Adapun diferensial diagnosa neuroma akustik cukup banyak, meskipun neuroma akustik menempati 85% tumor pada CPA. Berikut adalah diferensial diagnosa pada CPA, meningioma, tumor ektodermal, tumor metastasis ke serebelum, neuroma nervus kranialis lain seperti trigeminal neuroma, abducens neuroma, jugular foramen neuroma meskipun presentasinya sangat kecil. Kemungkinan lesi lain yang memberikan gejala klinis yang mirip dengan neuroma akustik, seperti, kista arachnoid, kista neurenterik, granuloma kolesterol, lipoma, aneurisma, ectasia dolikhobasilar, sistiserkosis, perluasan dari glioma batang otak/serebelum, adenoma hipofise, kranioparingioma, khordoma, tumor ventrikel IV, khoroid plexus papilloma, glomus jugularis.

Neuroma akustik harus sudah dicurigai pada pasien dengan gejala gangguan pendengaran asimetris. Gejala ini harus dipastikan dengan anamnesis dan pemeriksaan fisik yang baik dan ditunjang dengan MRI atau CT Scan. 80-90% pasien neuroma akustik terdeteksi dengan cara tersebut. Diagnosis pasti tetap dengan patologi anatomi, yakni ditemukan daerah yang selularitasnya jarang dan padat, yang disebut sebagai Antoni A dan B. pemeriksaan IHK(Imunohistokimia) untuk protein S100 biasanya positif pada tumor jinak dan maligna.



f. Terapi

Tiga pilihan terapi utama bagi penderita neuroma akustik, yaitu pembedahan, terapi radiasi, dan observasi. Belum ada penelitian yang membandingkan modalitas pengobatan yang berbeda. Sangat penting untuk memberikan konseling pada penderita mengenai program pengobatan yang akan mereka jalani. Pertimbangan juga perlu memperhitungkan kualitas hidup dan perbaikan gejala klinis.

Perjalanan neuroma akustik tidak sepenuhnya diketahui. Dalam suatu penelitian neuroma, yang diamati selama 40 bulan, 66% tidak berkembang, 24% tumbuh lambat, 4% tumbuh cepat dan 3% mengalami regresi. Pada penderita neuroma kecil, dengan fungsi pendengaran yang baik, tindakan terbaik adalah konservatif dengan pemeriksaan *scan* serial untuk memonitor pertumbuhannya. Ketika dijumpai pertumbuhan tumor, tindakan yang lebih aktif sangat dianjurkan mengingat risiko komplikasi operasi dan kemampuan untuk mempertahankan pendengaran sangat berkaitan dengan ukuran tumor.

1) Medikamentosa

Pasien yang tidak terindikasi operasi dapat diberikan steroid terutama dengan keluhan penurunan fungsi pendengaran. Penggunaan steroid dapat meningkatkan fungsi pendengaran bila diberikan segera saat terdeteksi dan pada fase akut. Pemberian steroid yang sudah diteliti adalah prednison 1mg/kg. peningkatan fungsi pendengaran dapat di evaluasi menggunakan audiometri sebelum dan sesudah terapi.

2) Pembedahan

Pembedahan merupakan terapi yang dianggap paling memuaskan untuk hasil jangka panjang pada neuroma akustik. Terdapat 3 standar operatif pada tumor ini yakni retrosigmoid suboksipital, translabyrinthin, dan fossa media. Pilihan terapi pembedahan tergantung dari faktor tumoral termasuk ukuran dan status pendengaran pasien.

Pengangkatan total tumor sangat memungkinkan pada kasus neuroma akustik dan angka kekambuhan pasca operasi sangat jarang terjadi. Risiko pembedahan meliputi

kematian, kebocoran cairan otak dan meningitis, stroke, cedera serebelum, epilepsi, paralisis fasial, kehilangan pendengaran, gangguan keseimbangan, dan nyeri kepala persisten.

Pengambilan tumor melalui tindakan bedah adalah terapi yang disarankan pada sebagian besar pasien yang menderita neuroma akustik. Penggunaan monitor saraf fasial meningkatkan *outcome* pasien yang menjalani tindakan bedah akustik neuroma dan penggunaannya dipertimbangkan pada operasi akustik neuroma lainnya. Monitor fungsi cochlear (ABR) dapat juga berguna untuk *hearing conservation surgery*. Monitor *lower cranial nerve* yang lain dapat juga meningkatkan *outcome* pasien. Berdasarkan beberapa eksperimen dan data klinis IOM telah menjadi standar pelayanan pada tindakan reseksi lesi yang letaknya intraparenkim dan ekstraaksial yang sangat dekat dengan struktur vital seperti nervus kranial dan pembuluh darah. Sebagian besar publikasi menggunakan *sensory evoked potentials* (SEPs) dan *motor evoked potentials* (MEPs) pada kasus lesi supratentorial. Sedangkan pada kasus reseksi lesi infratentorial direkomendasikan menggunakan IOM berjenis *direct cranial nerve stimulation* (DCNS).

### 3) Radioterapi

Tindakan stereotaktik *radiosurgery* dapat dilakukan untuk tumor dengan ukuran kecil, dengan menggunakan *linac based stereotactic radiosurgery* atau sinar gamma (*gamma knife*). Tindakan stereotaktik sangat dianjurkan oleh beberapa pusat bedah saraf di dunia. Kebanyakan tindakan ini bukan untuk menghilangkan neuroma, tetapi untuk mengontrol pertumbuhannya. Sedangkan tindakan radioterapi konvensional dilakukan dengan cara memberikan dosis radiasi terfraksinasi. Dalam suatu studi kohort prospektif, suatu tumor berukuran kecil (<3 cm) memberikan hasil awal yang baik pada tindakan stereotaktik *radiosurgery* dibandingkan dengan reseksi bedah. Dosis SRS dapat diberikan berkisar 12-13 Gy dalam 1 fraksi.

Pada tumor diatas 3 cm dapat dipertimbangkan stereotaktik radioterapi (SRT), IMRT atau radioterapi konformal 3D.

Pengawasan jangka panjang sangat diperlukan untuk mengidentifikasi progresifitas tumor. Resiko jangka panjang yang berhubungan dengan stereotaktik meliputi nekrosis otak, cedera saraf kranial, dan mutasi sel neuroma akustik sehingga menyebabkan keganasan.

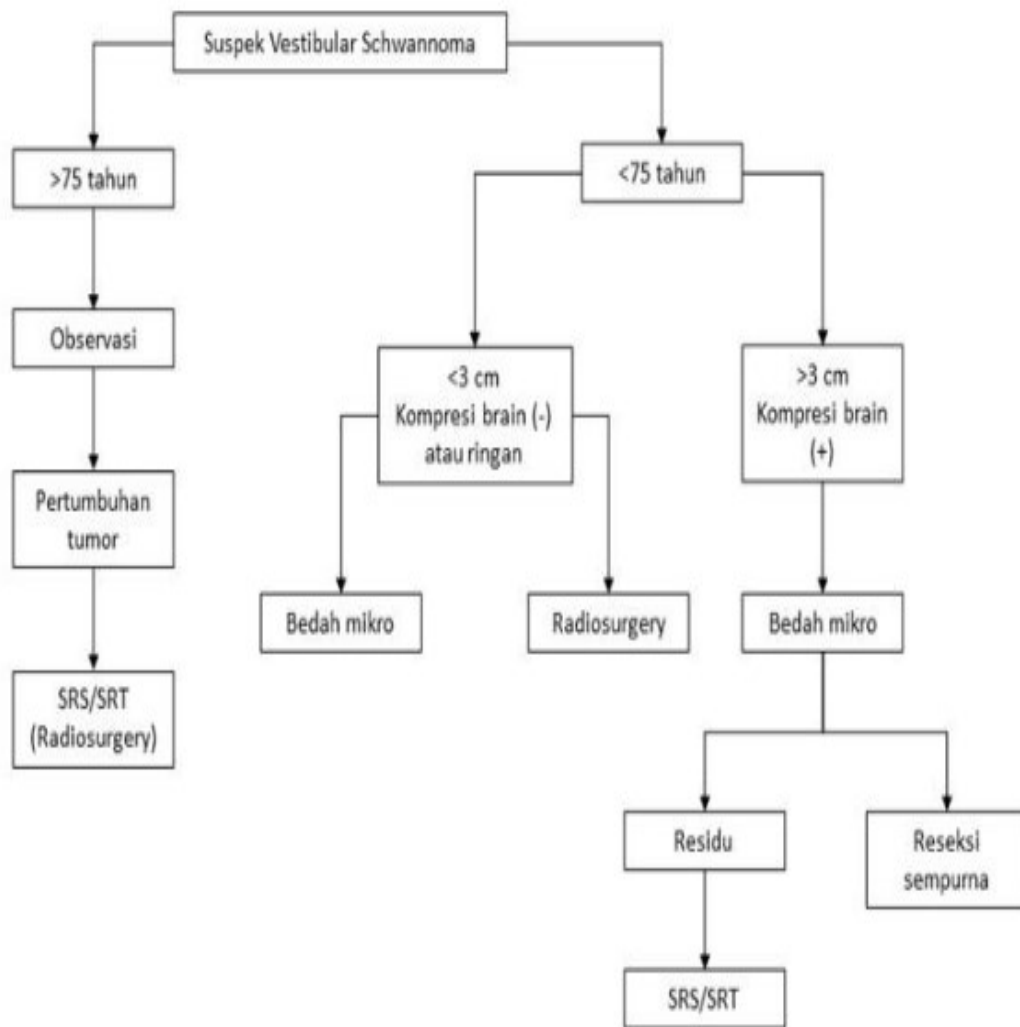
g. Komplikasi

Komplikasi yang paling ringan adalah sakit kepala pasca operasi akibat sisa akumulasi perdarahan di daerah CPA. Namun demikian apabila terjadi perdarahan ulang pasca operasi dapat berakibat fatal. Parese nervus fascialis merupakan komplikasi terbanyak apabila tidak menggunakan *intraoperative monitoring* dikarenakan letak nervus fascialis sangat sulit ditemukan. Tuli total juga bisa terjadi apabila nervus cochlearis terputus saat dilakukan reseksi tumor. Infark pada batang otak akibat koagulasi dengan menggunakan bipolar pada arteri perforantes pada batang otak. Perdarahan akibat ruptur pembuluh darah *anterior inferior cerebellar artery (AICA)* dan *posterior inferior cerebellar artery (PICA)*. Komplikasi perdarahan dan infark ini dapat mengakibatkan kematian pada pasien.

h. Prognosis

Prognosis tergantung dari tipe neuroma akustik berdasarkan ekstensi ke arah medial yang menekan batang otak dan invasi ke arah fundus meatus akustikus internus. Apabila neuroma akustik dapat diangkat seluruhnya prognosisnya sangat baik, tapi jika tidak dapat diangkat seluruhnya, dikarenakan adanya perlengketan pada batang otak, maka risiko pertumbuhan kembali tumor dapat dikontrol dengan radioterapi/*radiosurgery*.

i. Guidelines NCCN 2017



5. Kraniofaringioma

a. Definisi dan Klasifikasi

Kraniofaringioma adalah tumor otak yang jarang, berasal dari malformasi embrionik kantung Rathke pada regio sella dan parasella. Klasifikasi WHO menggolongkan kraniofaringioma sebagai tumor jinak dengan derajat histologik rendah (WHO derajat I). Secara histopatologi, kraniofaringioma terbagi dari dua subtipe, yaitu adamantinomatosa dan papilar. Keduanya memiliki perbedaan yang signifikan pada gambaran histopatologi dan aspek klinis. Tipe adamantinomatosa, yang memiliki komponen kistik dan kalsifikasi, adalah tipe paling sering dijumpai baik pada anak dan dewasa. Tipe papilar secara histopatologi memiliki karakteristik berupa kelompok sel skuamosa yang terletak di dalam jaringan ikat stroma. Tumor ini berbentuk padat dan tidak ada kalsifikasi.

Kraniofaringioma secara khas berasal dari aksis infundibulo-hipofisis pada regio sella dan suprasella yang dapat meluas ke struktur sekitar. Dengan perkembangan MRI, topografi kraniofaringioma dapat diklasifikasikan menjadi 4 tipe utama yaitu intrasellar, infundibulum-tuberian, intraventrikular, dan bentuk dumbel. Klasifikasi ini menggunakan khiasma optikum sebagai titik acuan. Sekitar sepertiga kasus adalah retrokhiasma, sepertiga lainnya subkhiasma, 20% prakhiasma, dan 10-15% adalah intrasellar.

Insidens kraniofaringioma sekitar 0,5–2 kasus per satu juta populasi per tahun dimana 30–50% seluruh kasus ditemukan pada anak-anak dan dewasa muda. Kraniofaringioma mewakili 1,2–4% dari keseluruhan tumor intrakranial pada kelompok anak-anak. Histopatologi yang umum dijumpai pada anak-anak dan dewasa muda adalah adamantinomatosa dengan lesi kistik. Kraniofaringioma dapat dijumpai pada setiap kelompok usia, termasuk periode pranatal dan neonatal. Insidens tumor memiliki distribusi bimodal dengan puncak pertama pada anak-anak usia antara 5 hingga 14 tahun dan dewasa antara 50 hingga 74 tahun. Tidak terdapat perbedaan prevalensi jenis kelamin terhadap kejadian kraniofaringioma.

b. Anamnesis

Diagnosis kraniofaringioma pada anak sering terlambat hingga beberapa tahun setelah timbul keluhan awal. Manifestasi klinis bersifat non-spesifik akibat peningkatan tekanan intrakranial, seperti nyeri kepala dan muntah. Keluhan utama lainnya adalah gangguan penglihatan terutama defisit lapang pandang berupa hemianopsia bitemporal (62–84%) dan gangguan endokrin (52–87%). Keluhan kraniofaringioma pada usia dewasa lebih sering disebabkan oleh gangguan hormon. Defisit endokrin umumnya disebabkan oleh gangguan aksis hipotalamus–hipofisis yang berdampak pada sekresi GH (75%), gonadotropin (40%), ACTH (25%), dan TSH (25%). Penelitian terbaru menyimpulkan bahwa kombinasi gejala klinis seperti nyeri kepala, gangguan penglihatan, gangguan pertumbuhan, dan/atau polidipsia/poliuria perlu dipertimbangkan kemungkinan kraniofaringioma.

c. Pemeriksaan Fisik

Pada pemeriksaan fisik, sering dijumpai tanda peningkatan tekanan intrakranial, seperti nyeri kepala, muntah, dan papiledema baik akibat penekanan langsung oleh tumor ataupun sekunder akibat hidrosefalus. Defisit lapang pandang umumnya berupa hemianopsia bitemporal (sekitar 49% dari seluruh kasus) yang dapat memburuk hingga menyebabkan kebutaan. Kelainan lain yang dapat dijumpai berupa paresis nervus kranialis terutama otot ekstraokular dan perubahan status mental. Pemeriksaan fisik menyeluruh diperlukan untuk menentukan ada tidaknya gangguan hormonal seperti gangguan pertumbuhan fisik dan seksual, metabolisme tubuh, dan diabetes insipidus.

d. Pemeriksaan Penunjang

Foto radiologi seperti *CT Scan* dan MRI serta angiografi serebral bermanfaat untuk memberikan gambaran neuroradiologi dari kraniofaringioma termasuk foto polos tengkorak, dan terkadang angiografi serebral. Walaupun foto polos tengkorak telah digantikan oleh modalitas terbaru, foto polos masih bermanfaat pada kasus tumor yang mengalami kalsifikasi dan pelebaran sela, seperti pelebaran dan ekspansi dasar sela atau erosi dorsum selae.

Pemeriksaan *CT Scan* merupakan modalitas ideal untuk mengevaluasi anatomi tulang dan deteksi kalsifikasi. Selain itu, *CT Scan* juga berguna dalam membedakan komponen kistik dan padat tumor. Gambaran kraniofaringioma pada *CT Scan* tergantung pada proporsi komponen padat dan kistik. Komponen kistik memiliki densitas rendah dan pemberian kontras menyebabkan penyangatan pada bagian padat termasuk kapsul kista.

Pemeriksaan MRI dengan pemberian kontras penting untuk menentukan topografi dan struktur tumor. Intensitas kraniofaringioma tergantung pada proporsi komponen padat dan kistik, isi kista (kolesterol, keratin, perdarahan), dan komponen kalsifikasi. Massa tumor tampak isointens atau relatif hipointens terhadap parenkim otak pada sekuensi T1W yang menyangat setelah pemberian gadolinium, sedangkan pada sekuensi T2W biasanya tampak campuran hipo- dan hiperintens. Kalsifikasi sulit terlihat pada MRI, tetapi jumlah yang besar dapat terlihat sebagai sinyal hipointens pada sekuensi T1W dan T2W.

Komponen kistik biasanya terlihat hipointens pada sekuens T1W dan hiperintens pada T2W. Edema pada sekitar parenkim otak (akibat reaksi gliosis pada kraniofaringioma atau gangguan fokal aliran CSS) dapat menyebar sepanjang jalur saraf penglihatan, sehingga membantu membedakan kraniofaringioma dengan tumor parasella lainnya.

e. Diagnosis

Diagnosis banding ditentukan berdasarkan anamnesis, pemeriksaan fisik, serta pemeriksaan penunjang. Massa lain yang berada di sella dan suprasellar antara lain adenoma hipofisis, glioma kordoid, meningioma diafragma sella, dan aneurisma. Diagnosis pasti ditegakkan setelah melakukan pemeriksaan histopatologis jaringan tumor yang diperoleh melalui tindakan operasi.

f. Tata laksana

1) Medikamentosa

Terapi farmakologis pada kraniofaringioma sama penanganannya dengan tumor otak secara umum, yaitu penanganan edema serebri dan kejang. Obat-obatan yang diberikan meliputi steroid, manitol, salin hipertonik, dan antikonvulsan. Beberapa kasus kraniofaringioma mengalami disfungsi endokrin, sehingga memerlukan terapi suplementasi hormon. Kelainan endokrin yang paling sering dijumpai adalah diabetes insipidus yang memerlukan pemberian hormon anti-diuretik (desmopressin) baik secara intranasal atau oral.

2) Pembedahan

Pembedahan adalah modalitas terpilih dalam diagnosis dan terapi kraniofaringioma. Beberapa tindakan pembedahan yang dapat dipilih untuk pengangkatan tumor seperti pendekatan transkranial dan pendekatan endoskopi transsfenoid. Pemilihan pendekatan operasi yang optimal harus mempertimbangkan empat hal, yaitu rute terpendek untuk mencapai tumor, trauma minimal pada struktur sekitar, keperluan peninjauan, dan fleksibilitas metode pendekatan untuk mencapai lokasi yang berbeda.

Sebagai tambahan, perbedaan pola ekstensi tumor, ukuran, konsistensi, dan faktor lain juga berperan dalam memilih

pendekatan operasi yang paling tepat. Tumor subdiafragma intrasella atau intrasella dan suprasellar (derajat III) dapat dioperasi melalui trans-sfenoid. Pendekatan subfrontal merupakan metode pilihan terutama untuk tumor suprasellar (derajat III-IV). Kraniofaringioma intraventrikular dapat diangkat dengan pendekatan transcallosal-transventrikular. Tumor retrokiasma kecil dapat dioperasi melalui jalur subtemporal, sedangkan tumor besar dengan ekstensi ke fossa posterior hingga daerah clivus dapat dilakukan melalui pendekatan transpetrosal-transtentorial.

Bahkan dengan perkembangan yang pesat dalam bidang bedah saraf, pembedahan kraniofaringioma masih menjadi tantangan besar. Ukuran tumor yang besar, batas yang tidak teratur dan perlengketan pada struktur mikrovaskular yang penting menyebabkan batas tumor menjadi tidak tegas sehingga reseksi total menjadi sangat sulit dan berpotensi besar menyebabkan cedera pada area otak yang penting. Jika dipaksakan untuk total removal dapat menyebabkan komplikasi yang permanen. Sisa tumor yang ditinggalkan ditangani selanjutnya dengan radioterapi yang telah terbukti memiliki efektivitas yang tinggi. Tindakan pembedahan lainnya adalah pemasangan VP shunt bila pasien juga mengalami hidrosefalus.

3) Kemoterapi

Terdapat beberapa serial kasus yang menunjukkan efektivitas pemberian bleomycin atau IFN- $\alpha$  intrakistik pada penderita kraniofaringioma. Namun masih diperlukan penelitian lebih lanjut untuk penerapan penggunaan metode ini secara luas. Pemberian bleomycin intrakistik perlu dilakukan secara hati-hati karena kebocoran obat ke luar menyebabkan kebutaan akibat kerusakan nervus optikus.

4) Radioterapi

Tindakan radioterapi lokal ditujukan untuk menghindari rekurensi dan progresivitas tumor dari residu mikroskopik. Penelitian meta-analysis menunjukkan kesintasan yang setara antara reseksi total tumor dan reseksi subtotal yang dilanjutkan dengan radioterapi. <sup>(234)</sup>Teknik radiasi yang



dapat digunakan meliputi radiasi FSRT atau SRT dosis hipofraksi atau SRS (bila ukuran tumor cukup kecil). Dosis radiasi FSRT berkisar antara 45 – 54 Gy dalam 25-30 fraksi. Dosis radiasi SRS berkisar 12-24 Gy dalam 1 fraksi tergantung ukuran dan posisi tumor. Dapat juga diberikan radiasi SRT dosis hipofraksi dengan dosis antara 20-50 dalam 3-10 fraksi bila tidak memenuhi syarat SRS tetapi ukuran tumor relatif tidak terlalu besar.

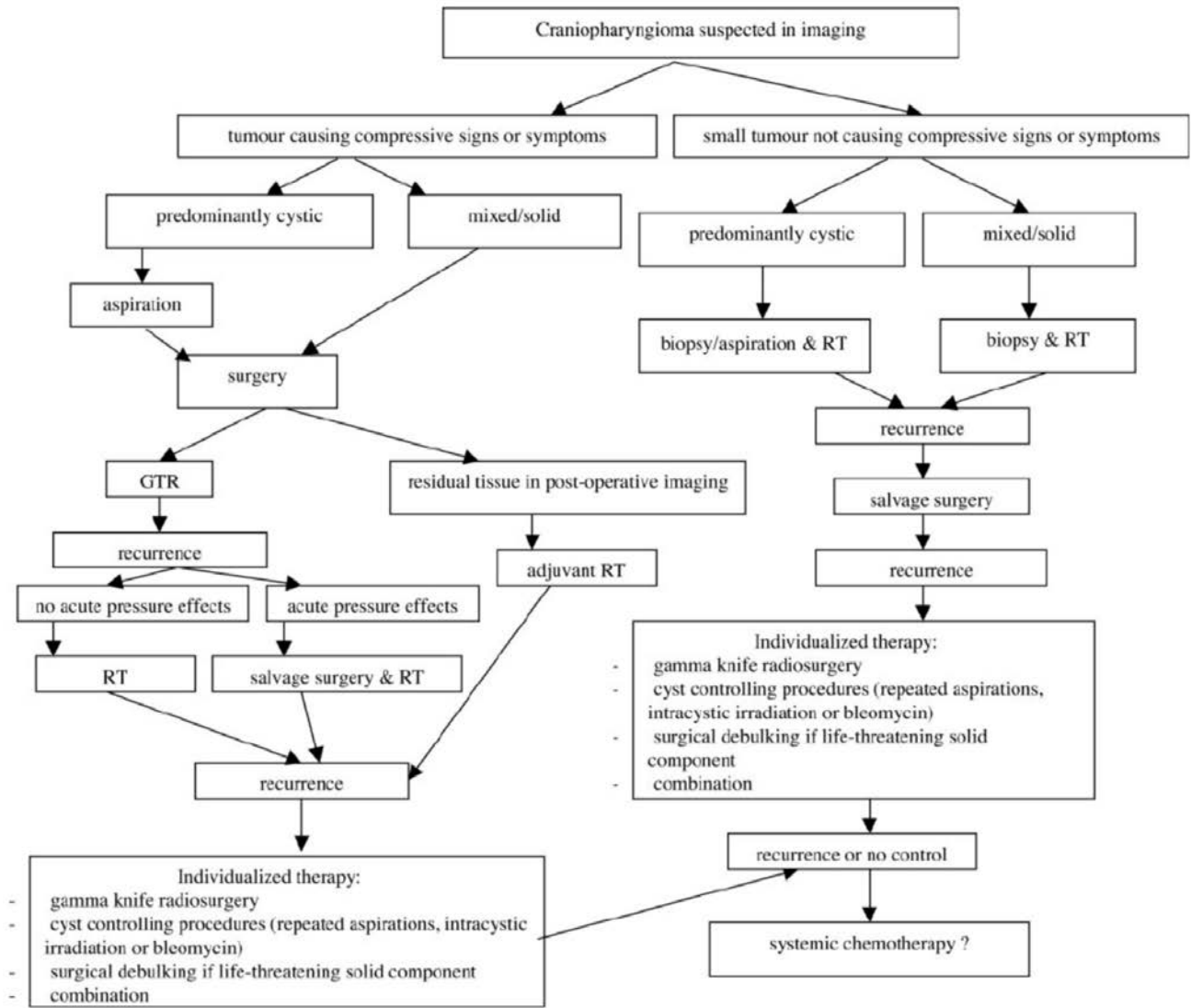
g. Komplikasi

Komplikasi jangka panjang yang umum dijumpai termasuk masalah hormonal, penglihatan, neurologis, psikososial, neurokognitif, dan metabolik. Walaupun begitu, komplikasi yang paling signifikan adalah berkurangnya kualitas hidup terkait dengan disfungsi hipotalamus. Morbiditas yang dijumpai terutama penambahan berat badan setelah operasi dan kesadaran somnolen pada siang hari akibat kelelahan. Komplikasi lainnya berhubungan dengan pemasangan *VP shunt*, yaitu malfungsi pirau dan infeksi pirau.

h. Prognosis

Pertumbuhan tumor umumnya lambat, tetapi memiliki tingkat rekurensi yang tergolong tinggi. Kesintasan dengan kranifaringioma pasca-pembedahan setelah diterapi umumnya baik. Angka kesintasan hidup lebih dari 5 tahun adalah antara 88–94%. Hal ini disebabkan perkembangan modalitas diagnostik dan terapi yang sangat pesat.

i. Algoritma Terapi



6. Meduloblastoma

a. Definisi dan Klasifikasi

Meduloblastoma merupakan tumor embrional yang berasal dari jaringan neuroepitelial dan merupakan tumor solid ganas pediatrik yang paling sering ditemukan. Prevalensi meduloblastoma adalah 1-9/100.000 (Eropa) dan lebih sering ditemukan pada laki-laki. Tumor ini paling banyak ditemukan pada umur 3-6 tahun dan 25% ditemukan pada usia 15-44 tahun.

Pada sekitar 30% pasien pediatrik ditemukan metastasis saat diagnosis. Sebagian besar metastasis ditemukan pada sistem saraf pusat akibat penyebaran melalui CSF (kranial atau spinal), meskipun pada penelitian terbaru menggambarkan bahwa penyebaran meduloblastoma dapat terjadi melalui darah namun metastasis ekstrakranial sangat jarang ditemukan saat diagnosis.

Pada sebagian pasien, meduloblastoma diasosiasikan dengan sindroma Gorlin, familial adenomatous poliposis (FAP), hubungan FAP dan meduloblastoma adalah sindroma Turcot (dengan poliposis) atau dengan sindroma Li-Fraumeni. Apabila ditemukan kecurigaan kelainan sindromal, dianjurkan untuk melakukan pemeriksaan genetik.

Etiologi meduloblastoma masih belum dapat dijelaskan, namun ditemukan beberapa gen yang berhubungan dengan beberapa subgrup dari meduloblastoma, antara lain *inhibitor sonic hedgehog pathway* SUFU(10q24.32), PTCH1 (9q22.23) dan SMO (7q32.1), *RNA helicase DDX3X* (Xp11.3-p11.23), *khromatin regulator* KDM6A(Xp11.2),  $\beta$ -catenin CTNNB1 (3p22.1), gen kompleks N-CoR BCOR (Xp11.4) dan gen Parkinson KMT2D (12q13.12), SMARCA4 (19p13.3), MYCN (2p24.3) serta TP53 (17p13.1) yang dapat ditemukan pada pemeriksaan molekuler. Meduloblastoma beserta seluruh subgrupnya dikelompokkan ke dalam 4 grade berdasarkan WHO 2016 dengan keterangan yang lebih terinci dalam tabel di bawah ini

Tabel 3.7. Meduloblastoma dan Subgrup Meduloblastoma

WHO 2016	
Meduloblastoma, secara genetik	
Meduloblastoma, WNT-teraktivasi	9475/3*
Meduloblastoma, SHH-teraktivasi dan TP53 mutan	9476/3*
Meduloblastoma, SHH-teraktivasi dan TP53 wildtype	
Meduloblastoma, non-WNT/non-SHH	9471/3
Meduloblastoma, grup 3	9477/3*
Meduloblastoma, grup 4	
Meduloblastoma, secara histologis	
Meduloblastoma, klasik	9470/3
Meduloblastoma, desmoplastik/nodular	9471/3
Meduloblastoma dengan nodularitas ekstensif	9471/3
Meduloblastoma, <i>large cell</i> / anaplastik	9474/3
Meduloblastoma, NOS	9470/3

Berdasarkan klasifikasi modifikasi Chang, meduloblastoma dapat dikelompokkan sesuai dengan tabel di bawah ini.

Tabel 3.8. Klasifikasi Meduloblastoma Berdasarkan Modifikasi Chang.

M0	Tidak ada bukti metastasis
M1	Didapatkan sel meduloblastoma pada cairan CSS. Tidak ditemukan bukti metastasis pada MRI kontras kraniospinal
M2	MRI menunjukkan metastasis leptomeningeal pada pada supratentorial
M3	MRI menunjukkan metastasis leptomeningeal spinal (baik sendiri atau bersamaan dengan metastasis supratentorial)
M4	Metastasis ekstrakranial

Menurut klasifikasi Chang, pasien dengan *average-risk* adalah pasien dengan usia di atas 3 tahun tanpa metastasis dan menjalani reseksi total atau *near-total* (residual <1.5 cm<sup>2</sup> pada MRI post operatif). Pada pasien yang tidak memenuhi kriteria tersebut, dikelompokkan ke dalam risiko tinggi. Seiring dengan berkembangnya pemeriksaan molekuler, stratifikasi ini berkembang dengan menambahkan faktor pemeriksaan molekuler.

Saat pasien didiagnosis dengan meduloblastoma diperlukan *staging* untuk menentukan pasien termasuk risiko tinggi atau risiko standar. *Staging* ini dilakukan 24-48 jam pasca pembedahan tumor dengan melihat MRI kraniospinal kontras dan sitologi CSS. Pasien dengan risiko tinggi adalah yang memiliki residu tumor pasca operasi lebih dari 1,5cm<sup>2</sup> dan positif pada sitologi CSF (chang *staging* M1-M3) sedangkan risiko rendah adalah sebaliknya.

b. Anamnesis dan Pemeriksaan Fisik

Pada anamnesis umumnya didapatkan gejala yang berhubungan dengan massa di fossa posterior yang menyebabkan peningkatan tekanan intrakranial karena hidrosefalus akibat penekanan ventrikel IV. Gejala peningkatan TIK bisa berupa nyeri kepala, mual, muntah, ataksia. Gejala lain yang mungkin timbul adalah letargi, gangguan motorik, gangguan nervus kranial, gaze palsi, gangguan visus akibat hidrosefalus, vertigo/gangguan pendengaran, iritabilitas dan nyeri ekstrakranial berupa nyeri

punggung dengan atau tanpa retensi urin dan gangguan motorik tungkai bawah (contohnya pada pasien dengan metastasis spinal). Pada bayi dengan hidrosefalus dapat ditemukan iritabilitas, pembesaran lingkaran kepala, dan letargi.

Pada pemeriksaan fisik dapat ditemukan edema papil, diplopia, penurunan visus, penurunan kesadaran, pembesaran lingkaran kepala pada bayi akibat hidrosefalus, nistagmus, dan ataksia.

Pasien dengan meduloblastoma akan memiliki gejala peningkatan tekanan intrakranial dan/atau gejala disfungsi serebelum. Gejala peningkatan tekanan intrakranial termasuk nyeri kepala di malam dan pagi hari yang disertai mual dan muntah serta dapat terjadi penurunan kesadaran. Tumor yang berada pada vermis dapat menyebabkan ataksia dan instabilitas trunkal, sedangkan tumor pada lobulus serebelum dapat menyebabkan gangguan koordinasi. Gejala lain yang dapat timbul adalah pusing dan penglihatan ganda yang dapat disebabkan karena gangguan pada serebelum, batang otak, atau keterlibatan nervus kranialis.

Pemeriksaan fisik terhadap pasien dengan meduloblastoma akan didapatkan beberapa kelainan sesuai posisi lesi pada fossa posterior. Pasien dengan tumor di vermis akan didapatkan gaya berjalan *wide based gait* atau kesulitan dalam melakukan *tandem gait*. Tremor pada kepala dan leher serta nistagmus juga sering ditemukan. Lesi lobulus akan menimbulkan dismetria pada test telunjuk hidung, tremor intensitas, dan gangguan dalam tes tumit-lutut. Gangguan nervus kranialis juga dapat muncul berhubungan dengan peningkatan tekanan intrakranial, seperti gangguan nervus abduksen. Peningkatan tekanan intrakranial kronis juga dapat menyebabkan papiledema dengan gangguan visus.

c. Pemeriksaan Penunjang

Pada pemeriksaan radiologis umumnya berupa massa solid, menyerap kontras pada CT atau MRI, lokasi tersering pada *midline* dan dapat membesar ke arah ventrikel 4. Lokasi lain yang lebih jarang termasuk area nonventrikular vermis superior dan inferior, hemisfer serebelum, serta dapat meluas ke foramen Magendi dan Luscha hingga ke *cerebellopontin angle* (CPA). CT

scan kepala nonkontras menunjukkan gambaran lesi hiperdens dan pada pemberian kontras tampak gambaran heterogen yang menyangat kontras. Pada 20% kasus terdapat kalsifikasi.

Pada MRI T1WI tampak hipo- hingga isointens sedang dan menyangat saat diberi kontras, pada T2WI dapat terlihat gambaran lesi heterogen karena kista, pembuluh darah dan kalsifikasi. Meduloblastoma sebagian besar berawal pada vermis serebelum dan hanya 20% pada hemisfer serebelum. Pada foto spinal, dilakukan MRI dengan injeksi gadolinium atau CT mielografi dengan kontras *water-soluble* untuk melihat adanya "drop mets".

Meduloblastoma tipe klasik dan nodular memiliki gambaran yang khas untuk masing-masingnya. Pada meduloblastoma tipe klasik umumnya akan didapatkan gambaran massa yang berada pada midline fossa posterior atau sekitar foramen luscha dengan bentuk kista (40%) dan kalsifikasi (25%) serta menunjukkan adanya retriksi pada DWI. Pada tipe lesi *extensive nodularity* lebih sering ditemukan pada paramidline dengan T1 kontras menunjukkan massa yang sangat menyangat kontras, heterogen, dan yang menyerupai anggur.

d. Diagnosis

Pada pemeriksaan histopatologis, ditemukan sel-sel kecil, bulat yang berwarna biru pada pewarnaan hematoksilin dan memberikan gambaran nodularitas yang ekstensif hingga *large cell* pada tipe anaplastik. Gambaran ini akan menentukan klasifikasinya sesuai dengan WHO 2016.

Berdasarkan gambaran histopatologi, terdapat beberapa sub tipe meduloblastoma, antara lain:

- 1) Klasik (90%): bentuk sel kecil, dibedakan sel padat dengan inti hiperkromatik, sitoplasma sedikit dan sel klaster tidak konstan di *Homer-Wright rosettes* (kadang-kadang disebut "*blue tumor*"), penampilan monoton.
- 2) Desmoplastik (6%): bentuk sel mirip dengan tipe klasik dengan "glomeruli" (kolagen bundel dan tersebar pada daerah yang kurang seluler), ditandai dengan kecenderungan diferensiasi saraf yang lebih sering terjadi

pada orang dewasa. Diperkirakan prognosisnya sama atau tidak seagresif meduloblastoma klasik.

- 3) *Large cell* (4%): bentuk sel besar, bulat dan/atau pleomorfik inti, dengan aktivitas mitosis yang lebih tinggi. Tipe ini lebih agresif dibanding tipe klasik, menyerupai tumor teratoid/rhabdoid atipikal otak, tetapi memiliki fenotipe yang berbeda.

e. Tata laksana

- 1) Medikamentosa

Pemberian medikamentosa pada pasien meduloblastoma bertujuan untuk mengurangi tekanan intrakranial yang bersifat sementara sebelum dilakukan terapi definitif yaitu tindakan pembedahan. Steroid dapat diberikan apabila diperlukan.

- 2) Pembedahan

Secara garis besar, terdapat 2 macam pembedahan pada meduloblastoma, yaitu diversifikasi CSS apabila ditemukan tanda-tanda hidrosefalus dan tindakan definitif berupa kraniotomi *removal* tumor.

Diversifikasi CSS dapat dilakukan secara eksternal dengan *external ventricular drainage* apabila diperlukan untuk segera menurunkan tekanan intrakranial atau apabila diperkirakan diversifikasi CSS hanya dibutuhkan untuk sementara sebelum dilakukan tindakan definitif. Diversifikasi CSS juga dapat dilakukan dengan *endoscopic third ventriculostomy* (ETV) atau pemasangan VP shunt. Komplikasi yang mungkin terjadi adalah infeksi, perdarahan atau penutupan stoma kembali pada ETV.

Tindakan definitif adalah pembedahan dengan tujuan mengangkat tumor secara maksimal. Tindakan ini bertujuan dalam penegakkan diagnostik, menghilangkan penyumbatan aliran CSS, dan juga untuk menghilangkan penekanan langsung tumor terhadap batang otak dan jaringan sekitarnya. Pembedahan pada meduloblastoma memiliki banyak tantangan, tumor yang memiliki vaskularisasi yang banyak harus diangkat secara cepat untuk menghindari perdarahan intralesional. Selain itu

meduloblastoma dengan serebelum tidak memiliki batas yang jelas.

Komplikasi yang sering terjadi (25%) adalah mutisme serebelar, ditandai dengan iritabilitas, ketidakmampuan membentuk kata, hipotonus dan ataksia yang sering terjadi pada 24 jam setelah operasi. Hal ini dapat terjadi sementara beberapa minggu hingga beberapa bulan, atau dapat juga menetap. Komplikasi lain yang mungkin terjadi adalah terjadinya infark pada daerah sekitarnya, dan perdarahan intra operatif hingga perdarahan post operatif.

#### Stratifikasi Risiko

Pascareseksi tumor harus dilakukan stratifikasi risiko berdasarkan untuk menentukan terapi selanjutnya dan memprediksi *outcome*.<sup>(243, 258)</sup> Pada usia > 3 tahun tanpa atau dengan residual tumor <1.5 x 1.5 cm<sup>2</sup> dan M0 (imaging neuroaksis dan sitologi CSS) diklasifikasikan sebagai risiko standar dengan >80% *survival* dengan terapi standar. Keberadaan 1 atau lebih dari gambaran berikut : usia <3 tahun, residual tumor >1.5 x 1.5 cm<sup>2</sup> atau metastasis (M1-M4) mengakibatkan kasus tersebut menjadi risiko tinggi dengan *survival* 40-60% bahkan dengan terapi yang intensif. Pasien dengan stratifikasi *staging* neuroaksis yang inkomplit harus dimasukkan ke dalam risiko tinggi. Pasien dengan anaplasia difus, gambaran histologi *large cell*/anaplasia dimasukkan ke dalam klasifikasi risiko tinggi.



Tabel 3.9. Stratifikasi Risiko Berdasarkan SIOP (*Society Of Pediatric Oncology*) Eropa

Risiko standar
Usia lebih dari 3 tahun
Residu tumor pasca reseksi <1,5cm <sup>2</sup>
Pemeriksaan CSS tidak ditemukan sel tumor
MRI tidak menunjukkan penyebaran pada spinal dan leptomeningeal
Meduloblastoma tipe klasik atau desmoplatik
Risiko tinggi
Positif ditemukan metastasis (Chang staging M1,M2,M3,M4)
Residu tumor pascareseksi lebih dari 1,5cm <sup>2</sup>
Meduloblastoma <i>large cell</i> /anaplastik
Amplifikasi MYC atau MYCN

Pemeriksaan molekular pada meduloblastoma sebaiknya dilakukan agar dapat dilakukan penggolongan yang lebih baik dengan juga mempertimbangkan klinis dan radiologis pasien untuk menentukan terapi selanjutnya dan prognosis pasien sebagaimana yang tertera pada table 3.9.

Tabel 3.10. Stratifikasi Risiko

Kategori Risiko	WNT	SHH	Grup 3	Grup 4	Lainnya
Rendah ( <i>survival</i> >90%)	< 16 tahun				
Standar ( <i>survival</i> 75-90%)		TP53 wild type MYC amplifikasi (-) Non metastatik	MYC amplifikasi (-) dan Non metastatik	Non metastatik dan Chr 11 loss(+)	
Tinggi ( <i>survival</i> 50-75%)		MYC amplifikasi(+) dan/atau Metastasis (+)		Non metastatik dan Chr 11 loss(-)	
Sangat Tinggi ( <i>survival</i> <50%)		Mutasi TP53 Metastasis(+/-)	Metastasis(+)	Metastasis(+)	
Tidak diketahui	Metastasis (+)		Metastasis (-) dengan MYC amplifikasi, anaplasia, isokromosom e 17q	Anaplasia	Melanotik meduloblastoma Medullomyoblastoma Indeterminate (grup 3/4)

### 3) Radioterapi

Panduan radioterapi pada meduloblastoma dewasa adalah sebagai berikut :

- a) Risiko standar untuk terjadinya kekambuhan: (dosis konvensional) 30- 36 Gy *craniospinal irradiation* (CSI) dan boosting di area gross tumor atau fosa posterior (54-55,8 Gy) dengan atau tanpa kemoterapi tambahan. Dapat dipertimbangkan penurunan dosis radiasi bila ditambahkan kemoterapi menjadi: 23,4 Gy CSI dan boosting area gross tumor atau fosa posterior hingga 54-55,8 Gy.
- b) Risiko tinggi untuk kekambuhan : 36 Gy CSI dengan *boosting* area gross tumor atau fosa posterior hingga 54-55,8 Gy dengan kemoterapi tambahan.

4) Kemoterapi

Panduan pemberian kemoterapi pada meduloblastoma dewasa adalah sebagai berikut:

- a) Vinkristin mingguan selama terapi radiasi kraniospinal diikuti dengan salah satu regimen berikut:
  - (1) Cisplatin, siklofosfamid, dan vinkristin
  - (2) Cisplatin, lomustine, dan vincristin
- b) Terapi rekuren
  - (1) Belum ada riwayat kemoterapi sebelumnya
    - (a) siklofosfamid dosis tinggi ± etoposide
    - (b) Carboplatin, etoposide, dan siklofosfamid
    - (c) Cisplatin, etoposide, dan siklofosfamid
    - (d) Pertimbangkan kemoterapi dosis tinggi dengan reinfusi stem cell autolog pada pasien yang mencapai CR dengan dosis kemoterapi konvensional atau tidak memiliki penyakit residual setelah re-reseksi
  - (2) Riwayat kemoterapi sebelumnya
    - (a) siklofosfamid dosis tinggi ± etoposide
    - (b) Etoposide oral
    - (c) Temozolomide
    - (d) Pertimbangkan kemoterapi dosis tinggi dengan reinfusi stem cell autolog pada pasien yang mencapai CR dengan dosis kemoterapi konvensional atau tidak memiliki penyakit residual setelah re-reseksi

Pilihan regimen kemoterapi pada meduloblastoma dianjurkan untuk usia di atas 3 tahun adalah sebagai berikut:

a) Regimen I (kemoterapi Packer)

Regimen Packer terdiri dari 8 siklus kemoterapi ajuvan pada interval 6 minggu dengan profilaksis anti emetik dan hidrasi yang baik. Meskipun regimen ini telah digunakan secara luas, risiko ototoksisitas mengakibatkan perlu diturunkannya dosis cisplatin dan/atau digantikan dengan carboplatin. Pemilihan

regimen ini membutuhkan pemeriksaan fungsi pendengaran berkala yang dianjurkan pada setiap pergantian siklus.

Salah satu kesulitan pemilihan regimen ini adalah bergantung pada ketersediaan lomustine pada rumah sakit tersebut.

b) Regimen II

Salah satu regimen alternatif yang banyak digunakan adalah dengan cisplatin, cyclophosphamide dan vinkristin secara intravena dengan interval 3-4 minggu pada total 6-8 siklus. Regimen ini juga memiliki risiko ototoksisitas sehingga dibutuhkan pemeriksaan fungsi pendengaran secara berkala.

c) Regimen III

Modifikasi regimen dapat dilakukan untuk menurunkan risiko ototoksisitas dan memiliki toleransi yang cukup baik dengan memberikan cyclophosphamide dan vinkristin intravena pada setiap siklus namun cisplatin diberikan berselang 1 siklus untuk total 6 siklus kemoterapi dalam interval waktu 3 minggu.

d) Kemoterapi dosis tinggi

Meskipun telah terbukti efektifitas yang signifikan pada pemberian kemoterapi dosis tinggi disertai dengan stem cell autologous, namun hal ini tidak dianjurkan untuk rutin dilakukan pada tempat-tempat dengan fasilitas yang terbatas.

e) Kemoterapi pada usia kurang dari 3 tahun

Regimen kemoterapi meliputi carboplatin/cisplatin, etoposide, cyclophosphamide, vinkristin dengan atau tanpa metotreksat dosis tinggi dan/atau metotreksat intratekal. Meduloblastoma pada anak berusia kurang dari 3 tahun dapat dibagi menjadi 2 grup yaitu nodular desmoplastik dan anaplastik atau klasik meduloblastoma. Pada grup pertama, berdasarkan keberhasilan kemoterapi, dianjurkan untuk memberikan kemoterapi saja, sementara pada grup

kedua strategi ini kurang efektif. Pemberian *conformal* radioterapi saja pada *tumor bed* tanpa kemoterapi juga kurang memberikan hasil yang baik.

Berdasarkan data yang ada, dianjurkan pemberian ajuvankemoterapi sistemik saat diagnosis dilanjutkan dengan pembedahan setelah 12 bulan atau saat mencapai usia 3 tahun (yang paling cepat ditemukan di antara keduanya). Radioterapi kraniospinal dengan *booster* pada *tumor bed* dan tempat metastasis baru dapat diberikan saat pasien mencapai usia lebih dari 3 tahun. Pada meduloblastoma risiko tinggi (baik berdasarkan histologi anaplastik atau pemeriksaan molekular), fokal konformal radioterapi pada daerah primer dapat didiskusikan pada pertemuan *multidiscipline tumor board*. Rejimen kemoterapi dianjurkan untuk diberikan dengan interval maksimum 12 siklus.

f) Kemoradiasi konkuren

Pada meduloblastoma dengan risiko standar, dianjurkan mengikuti rejimen Packer original dengan dosis reduksi pada radiasi kraniospinal. Pada meduloblastoma dengan risiko tinggi, dianjurkan penggunaan carboplatin (35mg/m<sup>2</sup>) diinfuskan intravena secara cepat setiap hari selama radioterapi.

g) Protokol modifikasi dosis kemoterapi

(1) Toksisitas hematologi

Apabila jumlah leukosit  $<1 \times 10^4$ g/L dan/atau platelet count  $<100 \times 10^3$ g/L pada hari ke 21 setelah siklus terakhir dari kemoterapi, dosis carboplatin, etoposide, atau siklofosfamid harus diturunkan sekitar 25%. Apabila pasien mengalami demam neutropenia dan membutuhkan perawatan, dosis carboplatin, etoposide, atau siklofosfamid harus diturunkan minimal 25%.

(2) Ototoksisitas

Pemeriksaan fungsi pendengaran harus dilakukan sebelum kemoterapi sebagai *baseline* dan setiap 2 siklus cisplatin. Apabila ditemukan gangguan pendengaran 15-30 desibel pada frekuensi rendah (1-1 KHz) atau >40 desibel pada 4-8KHz, cisplatin harus diganti dengan carboplatin. Apabila ditemukan penurunan fungsi pendengaran >30 desibel pada 1-2 KHz, semua bentuk platinum harus dihentikan.

(3) Nefrotoksisitas

Pemeriksaan fungsi ginjal harus dilakukan sebelum setiap siklus cisplatin dengan menghitung *creatinine clearance*. Apabila *creatinine clearance* <80ml/min/1.73m<sup>2</sup>, cisplatin harus diganti dengan carboplatin untuk siklus tersebut dilanjutkan dengan pemeriksaan ulang fungsi ginjal pada siklus cisplatin berikutnya. Jika sewaktu-waktu ditemukan *creatinine clearance* <60ml/min/1.73m<sup>2</sup>, cisplatin harus diganti dengan karboplatin pada siklus tersebut. Jika *creatinine clearance* <50ml/min/1.73m<sup>2</sup>, platinum harus dihentikan seterusnya.

f. *Follow up*

Pada saat terapi selesai, *follow up* dianjurkan untuk dilakukan secara periodik (3 bulan pada 2 tahun pertama, 6 bulan hingga tahun kelima, dan per tahun setelahnya) untuk menilai penyakit dan toksisitas terapi. Pemeriksaan pada *follow up* meliputi pemeriksaan fisik, status neurologis, dan pemeriksaan ada tidaknya toksisitas lambat dari terapi. Pemeriksaan MRI kontras otak dan spinal dianjurkan pada 6-12 minggu setelah terapi selesai dan digunakan sebagai *baseline* pada *follow up* selanjutnya.

Apabila ditemukan adanya relaps atau perkembangan tumor pada follow up, prognosisnya adalah buruk tanpa ada peluang sembuh dan dapat diberikan terapi *salvage*.

Lampiran 1 : Prinsip MRI Meduloblastoma

<p>Akuisisi yang diperlukan minimal (wajib)</p>	<ol style="list-style-type: none"> <li>1. Gambaran otak axial T1, T2 dan FLAIR</li> <li>2. Potongan otak T2 axial, coronal dan sagittal menggunakan using potongan tipis (3mm dengan jarak 0.5-1mm) dengan lapang pandang sempit dan matriks tinggi. (13,14,15,26)</li> <li>3. Gambaran otak dengan fat-suppressed T1 spin-echo dalam paling sedikit satu bidang diikuti dengan 3D-FSPGR dengan kontras. Rekonstruksi gambaran 3D harus dikerjakan menggunakan potongan 3 mmdengan jarak 0.5-1 mm untuk mencocokkan dengan potongan tipis prekontras (13,14,26)</li> <li>4. Gambaran otak axial diffusion-weighted</li> <li>5. Skrining sagittal T1 post kontras untuk seluruh spine</li> </ol>
<p>Akuisisi yang Disarankan (meskipun opsional)</p>	<ol style="list-style-type: none"> <li>1. Gambaran otak fat-suppressed T1 spin-echo pada tiga bidang</li> <li>2. MR spectroscopy multi-voxel tumor primer di fossa posterior</li> <li>3. Rekonstruksi map ADC melalui regio yang diminati di fossa posterior</li> <li>4. Gambaran otak perfusi MRI axial gradient-echo selama injeksi kontras</li> <li>5. Gambaran otak axial 3D susceptibility-weighted</li> <li>6. Gambaran otak pseudo-continuous 3D-ASL dengan labeling post-delay yang tepat</li> <li>7. Gambaran fat-suppressed sagittal T1 spin-echo untuk seluruh spina di tiga akuisisi, dengan T2-weighted yang detail dan gambaran axial pada enhancement kontras apapun untuk karakterisasi lanjut pada kecurigaan metastasis leptomeningeal spinal (14,15,26).</li> </ol>

FLAIR = Fluid-attenuated inversion recovery;

3D = Three-dimensional;

FSPGR = Fast-spoiled gradient;

ADC = Apparent diffusion co-efficient;

ASL = Arterial spin labeling

Lampiran 2 : Rekomendasi Pemeriksaan Histopatologi Untuk Meduloblastoma

Tes yang diperlukan minimal (wajib)	Tes opsional namun lebih baik	
Pewarnaan untuk diagnosis histopatologi	Imunohistokimia pendukung (IHC)	
Pewarnaan Hematoksin dan Eosin (H dan E)	Synaptophysin, neuron specific enolase (NSE) dan neuronal nuclei – Marker IHC yang disarankan Microtubule-associated protein 2(MAP2) DAN Class III $\beta$ -tubulin – jarang digunakan	
Aktivitas proliferasi untuk IHC	IHC untuk differential diagnosis (tumor yang mirip secara morfologi yang berlokasi di fossa posterior)	
	Differential Diagnosis	Profil IHC
MIB-1 labelling index (menggunakan Ki-67)	High grade glioma dengan small cells	Glial fibrillary acidic protein (GFAP) positive (+ve) Isocitrate dehydrogenase (IDH) positive (+ve) Alpha thalassemia/mental retardation syndrome X-linked (ATRX) +ve Trimethylated histone (H3K27me3) loss (pada GBM pediatrik)
	Ependymoma anaplastic	Epithelial membrane antigen (EMA) +ve Ezrin-radixin-moesin-binding phosphoprotein (EBP) 50 +ve RELA proto-oncogene NF-KB subunit (RELA) +ve
	Atypical teratoid/rhabdoid tumor (AT/RT)	Positivity untuk marker multilineage Loss of SWI/SNF related, matrix associated, actin dependent regulator of chromatin, subfamily b, member 1 (SMARCB1) atau INI1 Hilangnya brahma related gene (BRG) 1
	Embryonal tumor dengan multilayered rosettes (ETMR)	Protein lin-28 homolog A (LIN28A) +ve



Lampiran 3 : Panduan Radiasi Meduloblastoma Anak  
Rekomendasi Umum

- Radioterapi dilakukan dalam 6 minggu pasca operasi
- Total waktu untuk radioterapi tidak boleh melebihi 50 hari tanpa interupsi (5 hari/ minggu)
- Apabila didapatkan tanda-tanda toksisitas, beralih ke Radiasi Booster dan kembali ke radiasi awal setelah perbaikan
- Pemberian ondansentron (0,2mg/kg) 45-50 menit sebelum radiasi efektif sebagai antiemetik
- Hitung jenis sel dilakukan berkala selama periode radiasi
- Pemberian *growth factor* di indikasikan untuk neutrofilia berat
- Transfusi trombosit diindikasikan untuk trombositopenia berat (Grade III)

Rekomendasi Dosis

- Radioterapi pada pasien dengan risiko standar adalah 35-36Gy dengan radioterapi kraniospinal dan diikuti *booster* radiasi fossa posterior hingga total dosis 54-55,8Gy.
- Dosis reduksi (apabila dengan kemoterapi selama periode radiasi) (23,4 Gy dalam 13 fraksi) + Dosis *Booster* (30,6 Gy dalam 17 fraksi), hingga dosis total pada *tumor bed* atau *gross tumor* 50 Gy dalam 30 fraksi selama 6 minggu. Pada pemberian kemoterapi, dosis radiasi dapat dikurangi menjadi 23,4 Gy untuk radiasi kraniospinal yang dibagi menjadi 13 fraksi diikuti *booster* fossa posterior dengan total dosis 55,8Gy dengan fraksi 1,8 Gy per kali. Radiasi diberikan bersamaan dengan vinkristin dan diikuti 8 siklus cisplatin, CCNU, dan vinkristin
- Dosis radiasi penuh (tanpa kemoterapi) (35-36 Gy dalam 21 Fraksi) + *Booster* ke fosa posterior (18-19,8 Gy dalam 10-11 fraksi), hingga dosis total 54-55 Gy dalam 30-32 fraksi selama 6-6,5 minggu. Dosis tambahan untuk pasien dengan penyebaran leptomeningeal difus (39,6-40 Gy dalam 22-24 fraksi) + *booster* ke fosa posterior (14,4 Gy dalam 8 fraksi). Pasien dengan risiko tinggi, direkomendasikan pemberian radiasi kraniospinal dengan dosis 39,5Gy dengan *booster* pada area risiko tinggi penyebaran tumor hingga 45Gy.

Lampiran 4: Panduan Kemoterapi Meduloblastoma Anak

Obat	Dosis	Jadwal hari dan rute administrasi
Regimen kemoterapi ajuvan untuk meduloblastoma > 3 thn. (Level Evidence 2A, rekomendasi kelas 1)		
Regimen I (Regimen Packer) Cisplatin Lomustine Vincristine	75 mg/m <sup>2</sup> 75 mg/m <sup>2</sup> 1.5 mg/m <sup>2</sup>	Hanya hari ke-1 (iv) Hanya hari ke-1 (po) Hari ke-1,8, dan 15 (iv)
Regimen II Cisplatin Cyclophosphamide Vincristine	75 mg/m <sup>2</sup> 1000 mg/m <sup>2</sup> 1.5 mg/m <sup>2</sup>	Hanya hari ke-1 (iv) Hari ke-1 dan 2 (iv) Hari ke-1,8, dan 15 (iv)
Regimen III Cisplatin Cyclophosphamide  Vincristine	75 mg/m <sup>2</sup> 1000 mg/m <sup>2</sup>  1.5 mg/m <sup>2</sup>	Hanya hari ke-1 (iv) pada siklus ke-2,4, dan 6 Hari ke-1 dan 2 (iv) pada siklus ke-1,3, dan 5 Hari ke-2 dan 3 (iv) pada siklus ke-2,4,dan 6 Hari ke-1 dan 8 (iv) di seluruh 6 siklus
Regimen kemoterapi ajuvan untuk meduloblastoma < 3 thn. (Level Evidence 2A, rekomendasi kelas 1) Carboplatin Cyclophosphamide Etoposide	600 mg/m <sup>2</sup> 1000 mg/m <sup>2</sup> 100 mg/m <sup>2</sup>	Hanya hari ke-1 (iv) Hanya hari ke-1 (iv) Hari ke-1,2 dan 3 (iv)

## 7. Ependimoma

### a. Definisi dan Klasifikasi

Ependimoma Intrakranial merupakan tumor yang jarang terjadi pada orang dewasa, sekitar 4% dari semua jenis neoplasma intrakranial, dan tidak ada perbedaan antara pria dan wanita, puncaknya terjadi pada umur 35-45 tahun. Ependimoma supratentorial merupakan lesi yang paling banyak terjadi pada orang dewasa, sedangkan lesi infratentorial lebih sering terjadi pada anak. Penyebaran melalui aliran CSF lebih banyak dijumpai pada anak dibandingkan pada orang dewasa. Tumor ependimoma merupakan bagian dari sel neuroektodermal dan berkembang menjadi sel ependimal yang melingkupi plexus koroideus dan *white matter* yang melingkupi ventrikel terutama pada ventrikel lateral dan foramen Luscha, serta kanalis sentralis pada medula spinalis. Sel ependymal ini yang mengalami transformasi neoplastik menjadi tumor ependimoma. 50% dari supratentorial ependimoma berasal dari parenkim otak dan sisanya berasal dari sel ependymal ventrikel lateral tetapi jarang dari ventrikel ketiga. Berdasarkan Klasifikasi WHO tahun 2016, Ependimoma dibagi menjadi:

- 1) Subependimoma
- 2) Myxopapillary ependymoma
- 3) Ependymoma
  - a) Papillary ependymoma
  - b) Clear cell ependymoma
  - c) Tanycytic ependymoma
- 4) Ependymoma, RELA fusion-positive
- 5) Anaplastic Ependymoma

Ependimoma juga dapat dibagi menjadi:

- 1) Grade 1 : subependimoma, banyak didapatkan di intrakranial, di fossa posterior dan ventrikel lateral, dan myxopapillary ependimoma sering ditemukan di medula spinalis, conus, cauda dan fillum terminale)
- 2) Grade 2 (ependimoma)
- 3) Grade 3 (*anaplastic ependymoma*)

Ependimoma grade I relatif lebih mudah dibedakan, sering terjadi

pada dewasa dan berhubungan dengan prognosis baik. Ependimoma grade II dan II menunjukkan peningkatan aktivitas mitosis, proliferasi vascular dan nekrosis tumor.

Gambaran histopatologi dari tumor ependimal yaitu ada *true rosettes* (cincin di sekitar sel tumor secara radial di sekitar lumen sentral) dan/atau *pseudorosettes* perivaskular cincin dari sel tumor secara radial di sekitar pembuluh darah dengan *zone free* dari inti sel tumor di sekitar pembuluh darah. Secara Immunohistokimia, ependimoma menunjukkan ekspresi dari *glial fibrillary acidic protein* (GFAP), menguatkan asal sel tumor dari glia. Pada “*true rosettes*”, bagian apikal sel menunjukkan pengecatan untuk *epithelial membrane antigen* (EMA).

b. Gejala Klinis

Pasien dengan ependimoma memiliki gejala tergantung ukuran, lokasi, dan status keganasan terhadap tumor. Ependimoma biasanya tumbuh lambat, dan akan mencapai ukuran besar sebelum terdeteksi. Sedangkan anaplastik ependimoma memiliki sifat pertumbuhan yang lebih cepat sehingga tanda dan gejala lebih cepat diketahui. Walaupun infratentorial sering terjadi pada anak, namun dapat pula terjadi pada orang dewasa. Subtentorial ependimoma terdapat di ventrikel 4, menyebabkan obstruksi aliran cairan serebrospinal (CSS), menunjukkan gejala peningkatan tekanan intrakranial lebih awal, seperti nyeri kepala, disertai *dizziness*, mual dan muntah, diplopia dan kejang. Jika tumor tumbuh dan menekan vermis dan hemisfer serebelum, maka gejalanya seperti jalan gelayoran, gangguan keseimbangan dan ataksia. Jika tumor menekan batang otak atau nervus kranialis, maka akan menunjukkan parese nervus kranialis seperti gangguan pendengaran, disfagia dan suara parau. Manifestasi klinis pada ependimoma medula spinalis menunjukkan gejala gangguan sensoris anggota gerak, nyeri, kelemahan ekstremitas, disfungsi kandung kemih.<sup>(281)</sup> Walaupun jarang, supratentorial intrakorteks ependimoma dilaporkan pada 3 pasien dewasa, disertai gejala kejang. Sindroma Parinaud dapat ditemui pada pasien dengan ependimoma ventrikel III.

c. Pemeriksaan Penunjang

1) MRI

MRI merupakan pilihan diagnostik utama karena dapat memberikan gambaran anatomi yang lebih jelas. Pada T1-weighted menunjukkan tumor hipointense sampai isointense relatif terhadap white matter, dan hiperintense pada T2-weighted. Pada pemberian kontras, lesi tumor akan menyerap kontras secara homogen atau heterogen. MRI juga dapat membantu dalam mengetahui *metastatic seeding* tumor. Ependimoma dapat berupa gambaran kistik, padat, atau campuran. Edema peritumoral nampak minimal atau tanpa disertai adanya edema.

2) CT Scan

CT Scan juga dapat membantu mengidentifikasi tumor. Ependimoma pada CT Scan dapat berupa masa kistik, kalsifikasi, dan lesi yang berbatas tegas dengan gambaran isodens atau hiperdens. Dengan pemberian kontras, lesi tumor akan menyerap kontras secara homogen atau heterogen.

d. Diagnosis

Kecurigaan diagnosis ependimoma pada CT Scan atau MRI harus dikonfirmasi melalui biopsi atau patologi anatomi pada saat operasi. MRI *whole spine* dapat digunakan untuk mengetahui penyebaran (*seeding*) tumor melalui CSS. Penyebaran tumor sering didapatkan pada ependimoma grade III, tumor yang berlokasi di fossa posterior dan pada tumor yang tidak dapat dieksisi total. Penyebaran tumor ini lebih jarang didapatkan pada pasien dewasa.

Diferensial diagnosa penyakit ini adalah arteriovenous malformations, astrocytoma, choroid plexus papilloma, glioblastoma multiforme, tumor pada conus dan kauda ekuina, memiliki gejala serupa dengan ependimoma.

e. Terapi

1) Pembedahan Tumor

Reseksi tumor merupakan pilihan utama pada manajemen ependimoma. Semakin luas eksisi berhubungan dengan prognosa yang makin baik. Saat ini reseksi tumor total atau *near total* yang diikuti komplikasi yang rendah dimungkinkan dengan semakin berkembangnya teknik pembedahan mikro, fasilitas neuronavigasi intraoperative, ultrasound intraoperative, dan intraoperative neurophysiologic monitoring. Reseksi total lebih mudah dicapai pada ependimoma yang lokasinya supratentorial daripada infratentorial yang sering pada dasar ventrikel IV.

2) Penanganan Hidrosefalus

Pilihan tindakan :

a) *Endoscopic Third Ventriculostomy* (ETV) adalah pilihan utama kecuali didapatkan obliterasi sisterna interpendicular oleh karena pendesakan batang otak atau penyebaran/*seeding* tumor ke sisterna.

b) Insersi EVD ataupun VP Shunt dapat dilakukan, walaupun dapat membawa risiko infeksi, peritoneal *seeding tumor*, *over drainage*, dan pembentukan subdural hematoma. Preoperatif VP shunt dapat menyebabkan ketergantungan *shunt* seumur hidup.

3) Radioterapi

Radioterapi mempunyai peran penting dalam manajemen ependimoma terutama untuk pada anaplastic ependymoma WHO grade III, walaupun penelitian pemberian radioterapi pada orang dewasa masih terbatas. Pemberian radioterapi pada manajemen ependimoma WHO grade I setelah dilakukan reseksi total tidak diperlukan, kecuali didapatkan bukti adanya penyebaran tumor melalui CSF. Rekomendasi pemberian radiasi pada gross tumor dengan dosis berkisar antara 54-60 Gy untuk mengontrol pertumbuhan tumor agar tidak kambuh kembali dan untuk meningkatkan kemungkinan harapan hidup

Dosis radioterapi menurut *London Cancer Brain and Spine*

*Board Neuro-Oncology Guidelines* 2014 sebagai berikut:

- a) Tumor intrakranial: 55-60 Gy terbagi menjadi 30 fraksi dalam 6 minggu
- b) Tumor spinal: 50,4-54 Gy terbagi menjadi 28-30 fraksi selama 5-6 minggu
- c) Cauda equina: 54-60 Gy terbagi menjadi 30 fraksi selama 6 minggu

*Stereotactic radiosurgery* (SRS) atau *stereotactic radiotherapy* (SRT) dapat dipertimbangkan dalam penanganan residual anaplastik ependimoma dan rekurensi ependimoma setelah dilakukan standar terapi (operasi dan atau radioterapi).

Cakupan area radiasi untuk menentukan volume tumor intrakranial sangat baik ditentukan menggunakan gambaran MRI pre dan post operatif, biasanya T1 dengan kontras dan/atau FLAIR/T2. Area anatomis volume tumor preoperatif ditambah abnormalitas sinyal pada MRI post operatif untuk GTV; CTV (GTV ditambah ekspansi 1-2cm) dosis radiasinya 54-59.4 Gy dalam fraksi 1.8-2.0 Gy. Pada radiasi craniospinal untuk mengurangi toksisitas dari irradiasi kraniospinal pada orang dewasa, dapat dipertimbangkan penggunaan *intensity-modulated radiotherapy* atau proton jika tersedia. Seluruh otak dan spina (hingga thecal sac) menerima 36 Gy dalam fraksi 1.8 Gy, untuk area lesi spina dibatasi dosisnya hingga maksimum 45 Gy (Tetapi khusus lesi metastasis besar dibawah consus dapat menerima dosis yang lebih tinggi hingga 54-60 Gy). Lesi intrakranial primer harus menerima dosis total 54-59.4 Gy dalam fraksi 1.8-2.0 Gy. Pertimbangkan *boosting* pada area metastasis besar intrakranial dengan menggunakan dosis yang lebih besar sambil tetap memperhatikan toleransi jaringan normal.

f. Kemoterapi

Kemoterapi bukan merupakan salah satu pilihan terapi untuk ependimoma pada orang dewasa karena ependimoma tidak sensitif terhadap kemoterapi. Indikasi utama kemoterapi untuk pasien yang tidak bisa operasi, rekuren atau matastasis ependimoma yang tidak menerima radioterapi, adalah senyawa

platinum dengan etoposide. Pada anak dengan ependimoma, regimen basis carboplatin sama dengan cisplatin. Berdasarkan pengalaman klinis kombinasi keduanya dengan etoposide dapat diterima. Toksisitas regimen ini dapat diperkirakan dan diatasi, dan sudah dicobakan pada berbagai tumor. Alternatif lain pada pasien dengan ependimoma medulla spinalis yang rekuren, dapat dipertimbangkan etoposide oral. Etoposide oral dapat dipertimbangkan pada pasien dengan KPS yang lebih rendah.

Ditambah dengan sedikitnya penelitian mengenai manfaat kemoterapi pada kasus ependimoma menyebabkan modalitas ini belum dijadikan standar terapi. Untuk kasus rekuren regimen berbasis platinum: *single agent* atau kombinasi Etoposide, Lomustine atau Carmustine, Bevacizumab serta Temozolomide.

g. Prognosis

Pasien dewasa menunjukkan prognosis lebih baik daripada pasien anak *5 years survival rate* dewasa 55-90% dibandingkan pada anak 40-65%. Faktor yang mempengaruhi prognosa adalah : umur dewasa, total eksisi dan lokasi supratentorial. Sedangkan hasil patologi anatomi masih merupakan kontroversi digunakan sebagai salah satu faktor yang mempengaruhi prognosa.

h. Komplikasi

Hidrocefalus merupakan komplikasi yang sering terjadi akibat ependimoma, hal ini terjadi karena tumor mengisi rongga ventrikel lateral, ventrikel III maupun ventrikel IV. Penyebaran tumor ke myelum (*seeding* dan *drop mets*) yang dapat menyebabkan kelemahan anggota badan, gangguan sensorik serta gangguan buang air besar dan kecil.

i. *Guidelines* NCCN 2018

Panduan NCCN Versi 1.2018

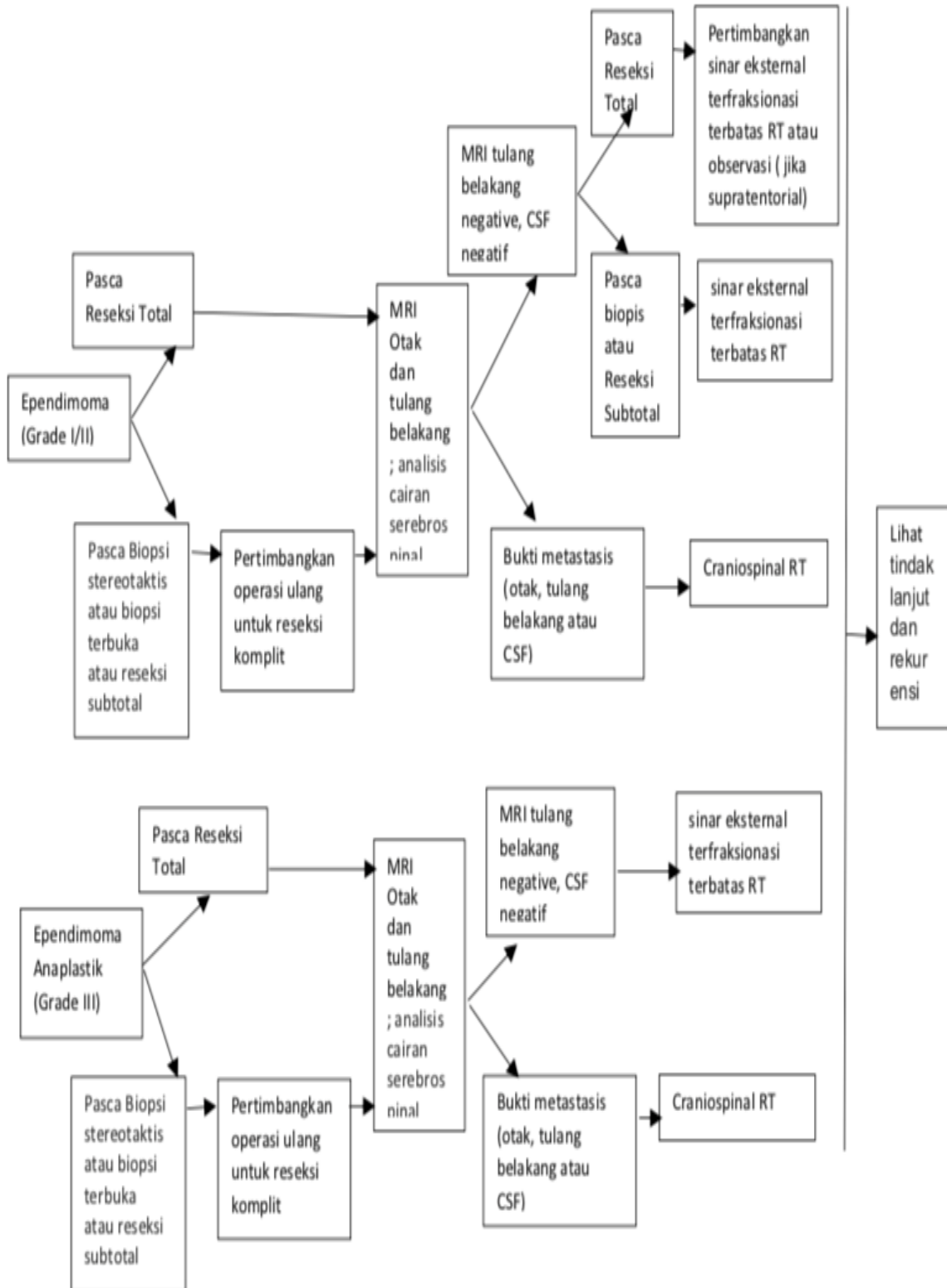
Ependimoma Intrakranial dan Spinal Dewasa (Tidak termasuk Subependimoma)

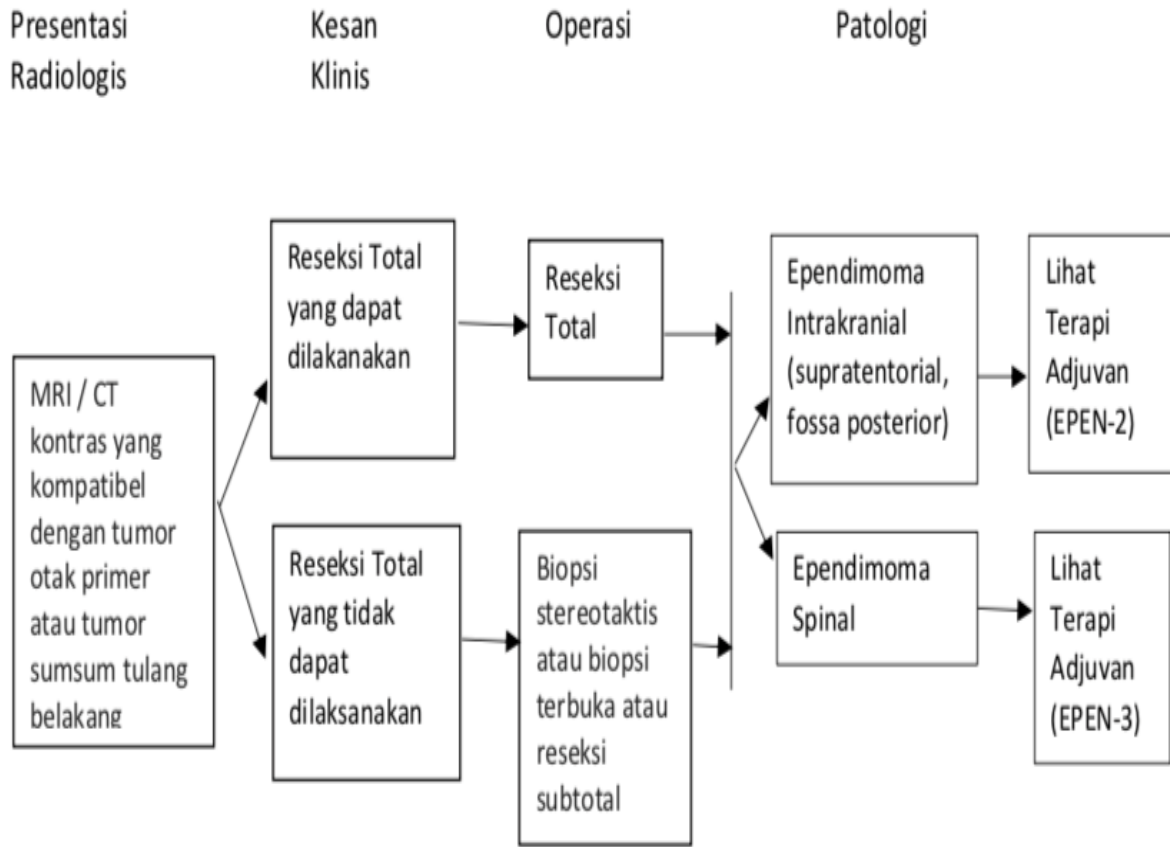


EPENDIMOMA INTRAKRANIAL  
PATOLOGI

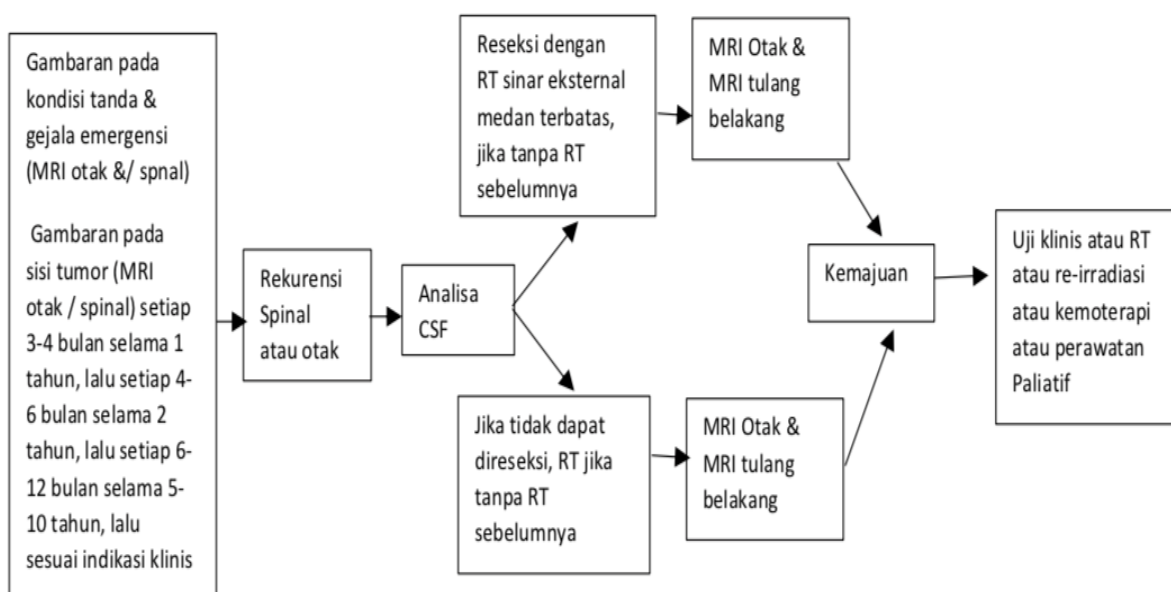
STADIUM PASCA OPERASI

TERAPI ADJUVAN





TINDAK LANJUT      REKURENSI      STADIUM KLINIS      TERAPI UNTUK KEMAJUAN



8. *Primary CNS Lymphoma* (PCNSL)

a. Definisi dan Epidemiologi

Limfoma susunan saraf pusat (SSP) primer (*Primary Central Nervous System Lymphoma/ PCNSL*), merupakan bentuk ekstra nodal dari Limfoma Non Hodgkin (LNH) yang dapat timbul pada jaringan otak, mata, selaput otak maupun medula spinalis tanpa adanya limfoma sistemik lainnya.

PCNSL dapat terjadi pada penderita dengan penekanan sistem imunitas atau immunosupresi (HIV/AIDS, pasien transplantasi organ atau pasien yang mendapat obat-obat penekan sistem imunitas) maupun pada penderita tanpa gangguan pada sistem imunitasnya atau imunokompeten.

Kejadian PCNSL pada imunokompeten pasien jarang, yaitu hanya ditemukan sebesar 4% dari keseluruhan tumor intrakranial dan 4-6% dari limfoma ekstranodal. Diperkirakan 1500 pasien baru didiagnosis setiap tahunnya di Amerika Serikat. Dalam beberapa tahun terakhir ini terjadi peningkatan angka kejadian PCNSL pada pasien dengan usia di atas 60 tahun, dengan angka tertinggi terjadi pada usia 70 -79 tahun (4.3 per 100.000 pertahun). Tidak ada perbedaan antara laki-laki dan perempuan. Kasus langka PCNSL telah dilaporkan pada anak-anak dengan usia rata-rata 14 tahun.

b. Anamnesis

Gejala yang muncul pada penderita PCNSL sering kali berupa gejala neurologis yang tidak khas dan ringan, sehingga butuh waktu yang lama untuk mendiagnosisnya. Gangguan fungsi kognitif merupakan gejala yang paling sering timbul (>60%), diikuti gejala peningkatan tekanan intrakranial berupa sakit kepala, mual, muntah, dan edema papil, serta kejang (11-20%).

c. Pemeriksaan Fisik

Pada pemeriksaan fisik dapat ditemukan fokal, seperti hemiparesis, afasia, gangguan saraf kranialis atau lapangan pandang, serta temuan umum, seperti papiledema. Diperlukan juga pemeriksaan *Mini-Mental Status Examination* (MMSE) untuk memonitor dan mengevaluasi gangguan fungsi kognitif.

d. Pemeriksaan Penunjang

1) CT Scan/MRI

Pada CT Scan nonkontras, dapat ditemukan gambaran hiperdens maupun isodens yang menyangat pada pemberian kontras, disertai gambaran hipodens di sekitar lesi yang menunjukkan peritumoral edema.

MRI otak dengan *fluid-attenuated inversion recovery* (FLAIR) serta T1 pre dan pascakontras merupakan metode pilihan utama untuk mendiagnosis dan mengikuti perkembangan (*follow up*) PCNSL. Pada 95% PCNSL terdapat gambaran kontras patologis yang homogen pada masa tumor dengan batas yang jelas. Lesi tumor yang tidak menyangat kontras dan gambaran nekrosis jarang dijumpai. Edema vasogenik di sekitar tumor (peritumoral) merupakan gambaran MRI yang sering ditemukan. Gambaran lesi tumor tunggal (*soliter*) ditemukan pada 65%-66% kasus PCNSL. Pada penderita PCNSL dengan immunosupresi, lebih sering dijumpai adanya gambaran MRI otak berupa lesi multipel dengan penyangatan pada daerah tepi (*perifer*) dibandingkan penyangatan yang homogen. Meskipun jarang, PCNSL dapat timbul sebagai lesi abnormal yang menyangat kontras pada saraf kranial dan saraf radikular atau penyangatan pada leptomeningeal di gambaran MRI.

Karakteristik gambaran MRI lainnya berupa sinyal yang rendah pada T2 *weighted* MRI dan difusi terbatas pada *Diffusion-weighted imaging* (DWI). Gambaran ini disebabkan oleh seluleritas tinggi dengan sel yang padat dan rasio antara nuklear dengan sitoplasma yang tinggi. Seluruh fitur radiologi ini dapat membantu membedakan PCNSL dari kondisi lain, seperti infeksi, lesi demielinasi tumefaktif atau glioma. Secara anatomi supratentorial merupakan lokasi tersering PCNSL (87 %), diikuti oleh lobus fronto parietal (39 %) dan lokasi yang lebih jarang di mata ( 15 % - 25 %), CSS (7 % - 42 %) dan yang paling jarang adalah lokasi di *medula spinalis*.

2) Cairan Serebrospinal (CSS)

Keterlibatan CSS dan mata berupa intra okular limfoma (IOL) pada pasien dengan PCNSL tipe *diffuse large B cell lymphoma* (DLBCL) terjadi pada 15-20%. Oleh karena itu pungsi lumbal harus dikerjakan bila tidak ada kontra indikasi berupa gejala peningkatan tekanan intrakranial. Penegakkan diagnosis melalui pemeriksaan sitologi CSS hanya 10-20% positif, namun akan meningkat dengan teknik *flow cytometry* berupa *immunophenotyping*, atau *polymerase chain reaction* (PCR). Metode PCR ini merupakan jenis pemeriksaan yang efisien dan sensitif hingga 60% dengan mendeteksi mutasi imunoglobulin rantai panjang (*mutated immunoglobulin heavy chain/IgH*).

Ditemukannya sel limfoma dalam CSS atau di cairan vitreous disertai gambaran klinis dan radiologi yang mengarah kepada diagnosis PCNSL dapat saja meniadakan kebutuhan akan tindakan biopsi stereotaktik otak untuk memastikan diagnosis. Meskipun demikian biopsi stereotaktik tetap direkomendasikan pada hampir seluruh kasus PCNSL yang layak operasi tanpa harus menunggu hasil dari pemeriksaan CSS.

3) Serum darah (serologi)

Karena tingginya angka PCNSL pada pasien dengan immunosupresi maka pemeriksaan serologi HIV harus dilakukan untuk menyingkirkan kemungkinan adanya infeksi HIV. Pada pasien yang akan direncanakan pengobatan dengan kemoterapi maupun imunoterapi maka harus dilakukan pemeriksaan serologi lain yaitu pemeriksaan darah lengkap, koagulasi, fungsi ginjal dan hati serta serologi hepatitis B dan C. Pemeriksaan serologi rutin lain yang dapat dilakukan adalah pemeriksaan *lactate dehydrogenase* (LDH).

4) Penilaian Oftalmologi

Keluhan pandangan kabur, *floaters* dan penurunan tajam penglihatan merupakan gejala dari IOL yang cukup sering ditemukan pada pasien PCNSL, sehingga dibutuhkan pemeriksaan oftalmologi yang detail. Pemeriksaan

oftalmologi dengan menggunakan funduskopi dan *slit lamp* harus dikerjakan pada semua pasien PCNSL untuk menyingkirkan adanya IOL.

5) Histopatologi

Pemeriksaan histopatologi dengan IHC dari biopsi jaringan otak merupakan metode pilihan untuk mendiagnosis PCNSL. Klasifikasi berdasarkan *World Health Organization* (WHO) digunakan sebagai dasar untuk mendiagnosis PCNSL dan pemeriksaan IHC harus dikerjakan. Pemeriksaan IHC yang dikerjakan adalah penanda sel pan-B, (CD19, CD20, PAX5), BCL6, MUM1/IRF4 dan CD 10.

e. Diagnosis

Diagnosis limfoma sistem saraf pusat ditegakkan berdasarkan, anamnesis, pemeriksaan klinis, serta pemeriksaan penunjang (laboratorium dan radiologis). Diagnosis dapat berupa Limfoma SSP primer maupun sekunder. *International Primary CNS Lymphoma Collaborative Group* (IPCG) telah membuat panduan dasar diagnostik pasien PCNSL untuk memahami perluasan penyakit dan mengkonfirmasi limfoma hanya terdapat di SSP.

f. Terapi

1) Medikamentosa

Kortikosteroid dapat menimbulkan regresi limfoma pada 40% kasus secara radiologis. Karena alasan ini, terapi kortikosteroid sebaiknya tidak diberikan sampai dengan dilakukan tindakan biopsi. Respons terhadap kortikosteroid merupakan positif prognosa marker (dengan rerata survival 117 bulan) dibanding dengan pasien yang tidak respons dengan kortikosteroid (rerata survival 5,5 bulan).

2) Pembedahan

Pembedahan dekompresi dengan reseksi sebagian ataupun total dari tumor tidak mempengaruhi prognosa pasien. Tujuan utama dari pembedahan pada kasus limfoma sistem saraf pusat adalah biopsi. Disarankan untuk menggunakan teknik stereotaktik.

3) Kemoterapi

a) *Methotrexate-based regimen*

Regimen kemoterapi yang dinilai efektif pada PCNSL adalah metotreksat. Metotreksat merupakan anti metabolit anti folat, yang dapat menghambat sintesis DNA dan RNA, sehingga memiliki sifat sitotoksik. Penetrasi metotreksat ke sawar darah otak bergantung pada dosis total dan kecepatan/laju infus. Kisaran dosis metotreksat yang dapat mencapai sawar darah otak mulai dari 1-8g/m<sup>2</sup>. Pemberian metotreksat intravena dosis 3g/m<sup>2</sup> merupakan dosis minimal untuk mencapai kadar terapeutik pada cairan serebrospinal. Pada suatu studi menyebutkan bahwa pada pasien yang mendapat metotreksat sistemik memiliki *median overall survival* sekitar 3,1 tahun. Studi lain melaporkan bahwa tanpa lanjutan tata laksana lain, seperti radioterapi dan kemoterapi konsolidasi, *median overall survival* pasien mencapai 23-63 bulan pada pemberian metotreksat.

b) Regimen tanpa metotreksat

Beberapa regimen polikemoterapi tanpa metotreksat dapat digunakan pada tata laksana PCNSL, di antaranya regimen CHOP (cyclophosphamide, doxorubicin, vinkristin, prednisolon) yang digunakan untuk tata laksana limfoma non Hodgkin. Regimen CHOP dinilai tidak memperbaiki *survival* pada pasien PCNSL. Kemungkinan disebabkan bahwa regimen ini tidak mampu melewati sawar darah otak. Beberapa laporan kasus menggunakan Temozolomide sebagai alternatif tata laksana pada PCNSL dengan dosis 150-200 mg/m<sup>2</sup>/hari yang menunjukkan respons komplit setelah pemberian siklus kedua.

c) Kombinasi radiasi dan kemoterapi

Pada suatu penelitian fase 3 mengenai pemberian WBRT pasca metotreksat dosis tinggi melaporkan bahwa WBRT memperpanjang *progression-free survival*. Kombinasi metotreksat dan WBRT dapat menghasilkan

respons radiologis pada lebih dari 50% pasien dan *2-years survival* berkisar 43-73%.

d) Kemoterapi intratekal

Kemoterapi intratekal dapat diberikan melalui pungsi lumbal atau reservoir Ommaya. Beberapa studi prospektif menunjukkan bahwa kemoterapi intratekal memberikan manfaat. Namun, data penelitian mengenai efikasi kemoterapi intratekal belum banyak. Kemoterapi intratekal bukan terapi lini pertama pada PCNSL. Pemberian kemoterapi intratekal dapat dipertimbangkan pada pasien dengan sitologi cairan serebrospinal positif yang menetap walau telah diberikan metotreksat dosis tinggi.

Keterbatasan kemoterapi intratekal adalah tidak dapat diberikan pada pasien dengan peningkatan tekanan intrakranial. Perlu diingat bahwa kemoterapi intratekal dapat meningkatkan neurotoksisitas pada pasien yang telah diberikan metotreksat dosis tinggi atau WBRT.

e) Rituximab

Rituximab merupakan antibodi monoklonal yang berlawanan dengan *B-cell-specific CD20 antigen*, yang secara substansial akan bekerja pada keganasan sistemik sel B, termasuk DLBCL. Agen ini merupakan pilihan kemoterapi pada PCNSL yang mengalami kekambuhan atau refrakter. Sebuah studi skala kecil menggunakan rituximab intravena dosis 375mg/m<sup>2</sup> setiap minggu selama 8 minggu. Pada studi tersebut sekitar sepertiga pasien mencapai respons radiologis baik parsial maupun komplit.

f) *High Dose Chemotherapy And Autologous Stem Cell transplantation* (HDC/SCT)

Penggunaan *high-dose chemotherapy* yang dilanjutkan dengan *autologous stem cell transplant* bertolak pada efikasinya terhadap limfoma sistemik yang mengalami kekambuhan. Sebuah studi prospektif fase II dengan jumlah besar menunjukkan bahwa HDT/SCT mencapai



angka remisi yang tinggi dengan gejala toksik yang masih terkendali.

4) Radioterapi

*Whole brain radiation therapy* (WBRT) merupakan tata laksana yang efektif pada PCNSL. Hal ini disebabkan PCNSL dapat berupa lesi yang mikroskopik dan bersifat difus. Dosis radiasi yang disarankan oleh Radiation Therapy Oncology Group (RTOG) berkisar 23-54 Gy, dengan atau tanpa *booster* pada lesi. Protokol yang paling sering digunakan adalah 40-45 Gy tanpa *booster* (1,8-2 Gy per fraksi). Total dosis lebih tinggi dan hiperfraksinasi tidak memberikan manfaat. Total dosis yang lebih rendah mengurangi efek neurotoksisitas namun angka kekambuhan bertambah.

WBRT saja memberikan *response rate* yang baik (50%), namun tidak memperbaiki *survival rate*. Pasien yang hanya mendapat tata laksana WBRT saja, menunjukkan *median survival* 12 – 18 bulan, dengan angka kesintasan (*survival*) 5 tahun bervariasi dari 18-35%. Selain itu, angka kekambuhan juga cukup tinggi pada pasien yang mendapat WBRT saja. Pascapemberian WBRT dapat dipertimbangkan booster SRT atau SRS pada lesi residual pascaWBRT.

5) Prognosis

Tanpa terapi, rerata survival 1,8 sampai 3,3 bulan setelah diagnosis. Dengan terapi radiasi, rata-rata survival 10 bulan, 1 year survival 47%. Dengan MTX intraventricular, waktu rata-rata sebelum kekambuhan 41 bulan. Pada pasien dengan AIDS, prognosis tampak lebih buruk. Walaupun dapat terjadi remisi komplrit, angka median survival hanya 3 sampai 5 bulan, tetapi fungsi neurologis dan kualitas hidup pasien meningkat pada 75% kasus.

Untuk PCNSL, terdapat dua skor prognostik yang digunakan, yaitu:

a) *The Memorial Sloan-Kettering Cancer Center prognostic model*

Skor ini membagi prognosis PCNSL menjadi 3 kategori. Kelompok pertama, pasien dengan usia kurang dari 50 tahun memiliki prognosis yang paling baik, dengan

*median survival* 8,5 tahun. Kelompok kedua, pasien dengan usia  $\geq 50$  tahun dengan KPS baik ( $\geq 70$ ), dengan *median survival* sekitar 3,2 tahun. Sementara kelompok ketiga, pasien dengan usia lebih dari 50 tahun dengan KPS  $< 70$  memiliki *median survival* yang paling pendek yaitu 1,1 tahun.

b) *The International Extranodal Lymphoma Study Group* (IELSG)

Skor prognostik ini menentukan bahwa terdapat 5 faktor yang berkaitan dengan prognosis jelek pada pasien dengan PCNSL, yaitu usia di atas 60 tahun, peningkatan kadar LDH serum, peningkatan konsentrasi protein cairan serebrospinal, dan keterlibatan struktur dalam di otak. Angka kesintasan 2 tahun (*2-years survival rate*) pada skor 0-1 adalah 80%, skor 2-3 sekitar 48%, dan skor 4-5 sekitar 15%.

Selain itu, studi ini juga mendapatkan pasien dengan limfopenia saat awal terdiagnosis PCNSL (dengan hitung limfosit absolut kurang dari  $875 \times 10^6/l$ ) memiliki angka kesintasan 5 tahun (*5-years survival rate*) yang lebih pendek dibanding pasien yang tidak mengalami limfopenia (22,3% vs 59,5%). Studi ini juga melaporkan bahwa limfopenia merupakan faktor prognosis yang signifikan pada *progression-free survival* dan *overall survival*.

## 9. Tumor Pineal

### a. Definisi dan Epidemiologi

Tumor pineal adalah tumor yang ditemukan di daerah pineal. Tumor pineal dapat berupa tumor primer yang berasal dari *germ cell* dan sel pineal. Sementara tumor sekunder pada pineal dapat berupa astrositoma, meningioma, ependimoma, maupun metastasis. Secara umum, klasifikasi tumor pineal tergantung dari jenis patologi yang bervariasi, didapatkan 4 tipe histologis pada tumor pineal, yaitu tumor sel germinal (germinoma dan non-germinoma), tumor sel glial (astrocitoma, glioma), tumor kelenjar pineal (pineositoma, pineoblastoma), dan tumor lainnya (meningioma, ganglioma, ependimoma, lipoma, metastasis, dan

lainnya). Terdapat juga lesi non-neoplasma berupa malformasi vaskular (malformasi vena Galen), kista araknoid, kista pineal, dan infeksi.

Tumor pineal paling sering terjadi pada anak-anak (3-8% tumor otak pada anak-anak) dibandingkan pada orang dewasa ( $\leq 1\%$ ). Pada pasien tumor sel germinal, germinoma merupakan yang tersering pada usia 10-19 tahun, dan beberapa pada usia  $>30$  tahun. Khoriookarsinoma, karsinoma embrional, dan tumor *yolk sac* jarang ditemukan pada usia  $>30$  tahun. Pineoblastoma paling sering ditemukan pada usia  $<5$  tahun, sementara pineositoma ditemukan pada sebaran usia 10-60 tahun. Astrocitoma cenderung terjadi pada dua kelompok usia berbeda, yaitu 2-6 tahun dan 12-18 tahun.

b. Anamnesis

Secara garis besar, manifestasi klinis yang muncul pada pasien dengan tumor pineal dapat disebabkan tiga mekanisme, yaitu:

- 1) Peningkatan tekanan intrakranial yang disebabkan oleh hidrosefalus obstruktif; dan/ atau
- 2) Penekanan langsung pada batang otak dan serebelum; dan/ atau
- 3) Disfungsi endokrin

Penekanan langsung pada midbrain, terutama pada kolikulus superior dapat mengganggu pergerakan bola mata yang dikenal dengan sindroma Parinaud. Hampir 75% pasien tumor pineal mengalami sindroma Parinaud. Sindroma Parinaud terdiri dari gangguan pergerakan bola mata ke atas (*paralysis of upgaze*), convergence or retraction nystagmus, dan *papillary light-near dissociation*. Gejala sindroma Parinaud juga dapat tumpang tindih dengan gejala yang diakibatkan penekanan midbrain yang lebih luas, yang dikenal dengan sindroma *Sylvian Aqueduct*, yang dapat menimbulkan gangguan *gaze horizontal* dan *downgaze*.

Penekanan pada midbrain dorsal dapat menyebabkan *lid retraction*, yang dikenal sebagai Collier's sign atau ptosis. Keterlibatan pedunkulus serebri dan serebelum dapat menyebabkan ataksia dan dismetria. Pada sebagian kecil kasus, gangguan pendengaran dapat terjadi karena keterlibatan kolikulus inferior.

Gangguan endokrin merupakan efek sekunder hidrosefalus atau penyebaran tumor ke hipotalamus, di antaranya diabetes insipidus dapat terjadi jika germinoma menyebar sepanjang lantai ventrikel III dan pubertas prekoks. Pubertas prekoks disebabkan imaturitas aksis hipotalamus-putuitary-gonad pada pasien dengan choriocarcinoma atau germinoma yang mengandung sel yang memproduksi  $\beta$ -human chorionic gonadotropin ( $\beta$ -HCG).

c. Pemeriksaan Fisik

Ditemukan tanda-tanda peningkatan tekanan intrakranial akibat hidrosefalus berupa papiledema, gangguan berjalan, gangguan keseimbangan, dan tremor. Sindroma Parinaud berupa paralisis *upward gaze* bola mata, pupil pseudo-Argyll Robertson, nistagmus konvergen, dan retraksi kelopak mata. Gejala pubertas prekoks berupa pertumbuhan cepat, perubahan pada ukuran dan bentuk tubuh, tumbuhnya bulu pubis dan ketiak, jerawat, dan perubahan bau badan.

d. Pemeriksaan Penunjang

Pemeriksaan penunjang yang dikerjakan pada tumor pineal meliputi pemeriksaan penanda tumor dan radiologis. Pemeriksaan penanda tumor bertujuan untuk membedakan tumor yang berasal dari sel germinal atau bukan dan juga untuk membedakan di antara tumor sel germinal sendiri.

1) Penanda Tumor

Pemeriksaan penanda tumor berupa  $\beta$ -hCG, *alpha fetoprotein* (AFP), dan *placental alkaline phosphatase* (PALP). Peningkatan  $\beta$ -hCG biasanya berhubungan dengan khorioarkarsinoma, sementara penurunan  $\beta$ -hCG berhubungan dengan beberapa tumor, tidak semuanya karsinoma embrional dan germinoma. Sampel diambil dari CSS dan darah. Kadar tumor marker pada cairan serebrospinal dinilai lebih sensitif dibandingkan dengan serum. Peningkatan AFP terjadi pada tumor endodermal, karsinoma embrional, dan kadang pada teratoma. Peningkatan PALP didapatkan pada germinoma. Selain menunjang diagnosis, penanda tumor (Tabel 3.10) juga

bermanfaat dalam monitoring respons pengobatan dan sebagai penanda awal kekambuhan.

Tabel 3.10 Penanda tumor pada tumor pineal

Jenis Tumor	$\beta$ -hCG	AFP	PLAP
Germinoma murni	-	-	+/-
Germinoma (sinsitiotrofoblastik)	+	-	+/-
Tumor <i>yolk sac</i>	-	+	+/-
Koriokarsinoma	+	-	+/-
Karsinoma embrional	-	-	+
Tumor germinal campuran	+/-	+/-	+/-
Teratoma matur	-	-	-
Teratoma imatur	+/-	+/-	-

AFP: alfa-fetoprotein;  $\beta$ -HCG:  $\beta$ -human chorionic gonadotropin; PLAP: placental alkaline phosphatase.

## 2) Radiologis

Pemeriksaan radiologis yang dikerjakan antara lain CT Scan, MRI scan, dan FDG-PET scan. MRI merupakan pemeriksaan awal yang sangat membantu untuk mengidentifikasi tumor dan menggambarkan hubungan dengan struktur-struktur di sekitarnya. Pada beberapa kasus, gambaran MRI menunjukkan beberapa jenis tumor tertentu. Tumor germinal dan glioma maligna memiliki karakteristik menginvasi dinding ventrikel ketiga. Kompresi ekspansif lebih sering ditemukan pada tumor kelenjar pineal, astrocitoma *low grade*, dan meningioma.

Kalsifikasi lokal sering ditemukan pada 70% tumor sel germinoma, sementara kalsifikasi yang menyebar sering ditemukan pada lebih dari 50% tumor kelenjar pineal. Komponen kistik paling sering ditemukan pada sel tumor germinal non-germinoma. Lesi multipel merupakan ciri tumor germinal. Edema peritumoral yang berat lebih sering ditemukan pada germinoma. Ekstensi hingga ke talamus didapatkan hingga 80% pada germinoma.

3) Diagnosis Banding

Berikut adalah diagnosis banding yang baru dipastikan setelah mendapatkan jenis histopatologis melalui biopsi atau pembedahan terbuka:

a) Neoplasma

(1) Germinal

(a) Germinoma

(b) Non-germinoma

- Karsinoma embrional
- Tumor *yolk sac*
- Koriokarsinoma
- Teratoma: matur dan imatur
- Teratoma dengan malformasi maligna
- Tumor sel germinal campuran

(2) Non-germinal

(a) Parenkim pineal: pinealoblastoma, pineositoma

(b) Glial: astrositoma, glioma

(c) Lainnya: Meningioma, lipoma

b) Non-neoplasma

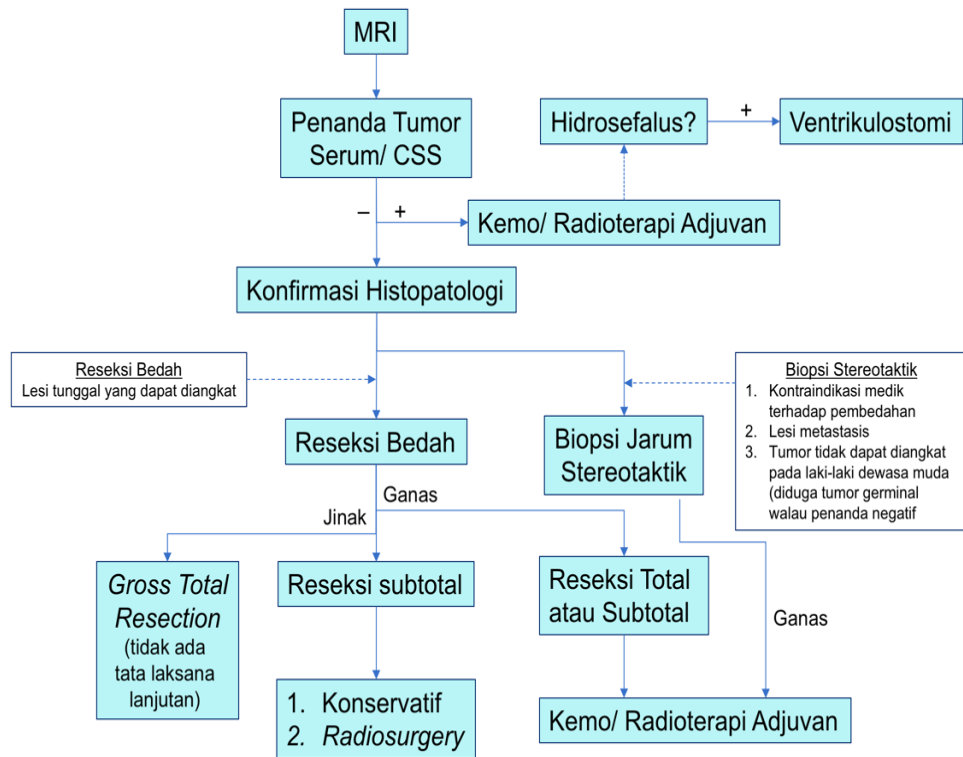
(1) Malformasi arteriovenosus

(2) Malformasi vena Galen

(3) Kista araknoid

(4) Infeksi

e. Tata laksana



Gambar 1. Pendekatan tata laksana tumor pineal  
CSS, cairan serebrospinal; MRI, *Magnetic Resonance Imaging*.

1) Medikamentosa

Pemberian obat-obatan pada tumor pineal sama halnya dengan pasien tumor secara umum terkait dengan edema serebri hingga terjadinya kejang. Obat-obatan yang diberikan meliputi steroid, manitol, salin hipertonik, dan anti kejang. Untuk dosis dan tata cara pemberian dapat dilihat lebih rinci pada bagian prinsip pemberian terapi medikamentosa pada tumor otak.

2) Pembedahan

Tujuan pembedahan adalah mendapatkan sampel jaringan untuk menentukan jenis tumor secara histopatologis dan melakukan *debulking* massa tumor sebanyak mungkin untuk menurunkan peningkatan tekanan intrakranial. Beberapa teknik dapat dilakukan untuk memperoleh sampel jaringan tumor baik itu secara stereotaktik maupun pembedahan terbuka menggunakan endoskopi atau mikroskop. Penggunaan stereotaktik masih menjadi perdebatan sehubungan dengan cedera yang dapat terjadi

pada vena-vena serebri., namun akses melalui frontal inferior di bawah level vena serebri interna diharapkan akan aman. Jika hasil dari biopsi meragukan atau didapatkan suatu tumor jinak seperti teratoma matur atau meningioma, maka diperlukan tindakan lebih lanjut dengan pembedahan terbuka.

Pembedahan terbuka memberikan visualisasi langsung terhadap tumor dan struktur di sekitarnya. Di samping mendapatkan sampel jaringan lebih representatif dan *debulking* tumor, prosedur ini juga memberikan akses untuk mengambil sampel CSS. *Gross total resection* tidak menjadi pertimbangan utama karena hanya pada teratoma matur dengan kapsul dan beberapa tumor lainnya yang memiliki batas tegas hal ini dapat dikerjakan, selebihnya sebagian besar tumor akan memiliki ekstensi baik lokal maupun regional sehingga memiliki risiko lebih tinggi untuk terjadinya morbiditas (3-10%) hingga mortalitas (4-10)%. Pertimbangan berikutnya sebagian besar tumor memerlukan terapi multimodalitas selain pembedahan, seperti halnya tumor sel germinal memperoleh respons terapi sangat baik terhadap radioterapi dan kemoterapi.

Tingkat morbiditas dan mortalitas pada tumor pineal dengan pembedahan terbuka dapat ditekan dengan penggunaan beberapa alat pendukung seperti penggunaan USG *doppler* yang berguna untuk mengevaluasi terjadinya emboli udara pada *sitting position*, serta penggunaan *intra operative monitoring* (IOM) untuk memproteksi struktur vital di sekitar tumor pineal seperti nervus kranialis dan pembuluh darah. Tindakan pembedahan lainnya adalah pemasangan *ventriculoperitoneal* (VP) *shunt*) pada komplikasi hidrosefalus.

### 3) Kemoterapi

Kemoterapi telah berkembang menjadi pilihan utama untuk meminimalkan jumlah radiasi yang dibutuhkan dalam mengobati pasien (terutama anak-anak) dengan tumor pineal secara efektif. Seperti halnya radioterapi, respons terhadap kemoterapi pada pasien dengan tumor pineal



bervariasi menurut jenis histopatologis. Tumor sel germinal lebih sensitif terhadap kemoterapi dibandingkan tumor kelenjar pineal dengan tingkat respons 80-100%.

Tingkat keberhasilan yang sangat tinggi dari radioterapi untuk germinoma mengakibatkan penggunaan kemoterapi sebagai pengobatan lini pertama pada anak-anak yang lebih tua lebih tidak dipertimbangkan. Kemoterapi dipertimbangkan sebagai pengobatan lini pertama hanya pada anak-anak yang sangat muda, mengingat pemberian radioterapi pada usia ini akan memberikan tingkat morbiditas yang tinggi.

Pada tumor sel germinal non-germinoma disarankan untuk memberikan kombinasi radioterapi dan kemoterapi karena tingkat keberhasilan hidup selama 5 tahun hanya 30-65% dengan radioterapi. Rejimen dari Einhorn meliputi cisplatin, vinblastine, dan bleomisin. Selanjutnya digunakan VP-16 untuk menggantikan vinblastine dan bleomisin.

Efektivitas kemoterapi untuk tumor kelenjar pineal hanya terbatas pada laporan kasus dan beberapa penelitian yang melibatkan sejumlah kecil pasien. Tidak ada agen dominan sebagai obat pilihan, dan rejimen yang digunakan antara lain kombinasi antara vinkristin, lomustine, cisplatin, etoposide, siklofosfamid, aktinomisin D, dan metotreksat. Sementara siklofosfamid dosis tinggi dianjurkan sebagai agen tunggal dalam pengobatan pineoblastoma. Anak-anak yang diobati dengan siklofosfamid dosis tinggi memiliki kondisi tumor yang stabil atau mengalami perbaikan saat diterapi. Gangguan fungsi paru dan trombositopenia merupakan efek samping yang ditemukan.

#### 4) Radioterapi

Radioterapi diperlukan pada pasien dengan sel germinal maligna/non germinoma / sel pineal. Radioterapi dapat diberikan tanpa adanya biopsi pada lesi apabila gambaran lesi khas untuk germinoma dan tumor marker AFP dan  $\beta$ -HCG tidak terlalu meningkat tinggi. Dosis yang direkomendasikan adalah 55 Gy hingga 60 Gy pada gross tumor, dengan dosis per fraksi 1,8 Gy. Radiasi dibagi dalam

3 fase yaitu fase pertama 36 Gy radiasi kraniospinal lalu dilanjutkan hingga 45 Gy pada sistem ventrikel, dan tambahan hingga 60Gy pada *tumor bed* atau gross tumor.

Radioterapi merupakan pilihan utama untuk jenis germinoma karena sangat radiosensitif, di mana tingkat harapan hidup *long term tumor-free* mencapai lebih dari 90%. Pada tumor non-germinoma tidak terlalu sensitif dengan radioterapi, angka harapan hidup selama 5 tahun hanya 30-40%. Pada jenis tumor yang kurang sensitif terhadap radiasi, dapat dipertimbangkan radiasi SRT atau SRS bila ukuran tumor tidak terlalu besar.

Selain germinoma, radioterapi juga dapat diberikan pada tumor kelenjar pineal seperti pineositoma, terutama jika dilakukan pembedahan parsial. Pada pembedahan total radioterapi dapat ditunda dan dilakukan observasi.

Radioterapi juga dapat diberikan sebagai ajuvan pada jenis tumor maligna lainnya setelah dilakukan pembedahan. Jika didapatkan *seeding* pada aksis spinal, dapat diberikan radioterapi kraniospinal sebagai *booster*. Dosis radioterapi pada spinal seeding yang direkomendasikan yaitu 36 Gy.

f. Komplikasi

Komplikasi yang paling sering terjadi setelah operasi pada daerah pineal adalah gangguan gerakan ekstraokular, ataksia, dan perubahan status mental. Gangguan gerakan ekstraokular dan ataksia biasanya sudah dialami preoperatif dan akan mengalami perburukan sementara postoperatif, sebelum akhirnya nanti secara signifikan mengalami perbaikan. Beberapa faktor yang berkorelasi terhadap terjadinya komplikasi pembedahan antara lain pemberian radioterapi sebelumnya, defisit neurologis preoperatif yang berat, jenis histopatologis tumor ganas, dan karakteristik tumor invasif.

Komplikasi paling serius yang dialami adalah perdarahan postoperatif dari tumor yang direseksi secara subtotal. Perdarahan tertunda selama beberapa hari dan paling sering terjadi tumor yang memiliki vaskularisasi tinggi, seperti tumor kelenjar pineal. Infark vena, dengan atau tanpa perdarahan, adalah komplikasi lainnya yang serius. Komplikasi lainnya

terkait pemasangan VP shunt antara lain malfungsi shunt, infeksi shunt, dan meningitis. Selain itu, pendekatan operasi secara supratentorial dapat menyebabkan kejang, hemianopsia, atau hemiparesis di saat melakukan retraksi korteks.

Pada era pembedahan mikro, operasi tumor daerah pineal memiliki tingkat mortalitas 0-8% dan morbiditas 0-12%. Hal ini sangat kontras dengan tingkat mortalitas hingga 90% yang dilaporkan pada awal abad ke-20.

g. Prognosis

Prognosis untuk pasien dengan tumor daerah pineal tergantung pada jenis histopatologis tumor. Secara umum, pasien dengan germinoma memiliki prognosis yang sangat baik karena tumor bersifat radiosensitif.

Anak-anak dengan tumor sel germinal non-germinoma memiliki prognosis yang jauh lebih buruk daripada germinoma ataupun tumor kelenjar pineal. Pada kasus rekurensi, kemoterapi dan radioterapi dapat diberikan jika dosis masih memungkinkan untuk diberikan atau dapat dipertimbangkan pemberian *radiosurgery*. Prosedur pembedahan kedua hanya dilakukan pada lesi jinak yang mengalami rekurensi beberapa tahun kemudian.

Tumor sel germinal rekuren menunjukkan respons yang baik dengan kemoterapi, seperti halnya tumor kelenjar pineal, meskipun pada tingkat yang lebih rendah. *Radiosurgery* dapat menjadi pertimbangan pada kasus dengan ukuran diameter tumor kurang dari 3 cm.

Secara umum, tumor yang memiliki prognosis baik antara lain germinoma murni dan teratoma

## C. Tumor Otak Sekunder

### 1. Metastasis dari Tumor Padat

#### a. Definisi dan Epidemiologi

Tumor otak sekunder atau metastasis otak adalah neoplasma intrakranial yang berasal dari tumor ganas organ di luar otak. Metastasis otak terjadi paling sering pada orang dewasa dan terjadi pada 20-40% tumor ganas. Diperkirakan 100.000 - 170.000 orang mengalami metastasis otak per tahun di Amerika Serikat. Metastasis otak terjadi 5-10 kali lebih sering daripada tumor primer otak. Kira-kira 50% dari semua metastasis otak berasal dari tumor ganas paru primer, 20% dari tumor ganas payudara, 15% dari melanoma, dan 5-10% dari tumor ganas primer yang tidak diketahui; sekitar 5-10% berasal dari karsinoma sel ginjal, tumor ganas kolorektal, tumor ganas ginekologi, dan tumor ganas lainnya.

Sekitar 10-20% dari semua metastasis otak adalah tumor soliter (tunggal) dan sebagian besar berupa tumor multipel. Tumor ganas paru-paru, payudara, usus besar, dan ginjal dan melanoma umumnya menyebar ke otak. Tumor ganas payudara dan ginjal sering menyebabkan lesi metastasis soliter, sedangkan tumor ganas paru-paru dan melanoma cenderung menyebabkan lesi metastasis multipel. Sekitar 85% lesi metastasis terletak di serebrum, dan sisanya terletak di serebelum. Lokasi otak dengan insidens tertinggi berada di posterior dari fisura Sylvii dekat pertemuan antara lobus temporal, parietal dan oksipital, di perbatasan antara substansia grisea dan alba. Berdasarkan analisis otopsi menunjukkan bahwa kejadian metastasis otak sebanyak 30% pada pasien dengan tumor ganas payudara, 40% pada mereka dengan tumor ganas paru-paru, 75% pada mereka dengan melanoma, dan 6% dengan mereka dengan tumor ganas ginjal atau kandung kemih.

#### b. Anamnesis dan Pemeriksaan Fisik

Dari anamnesis dan pemeriksaan fisik, dapat dijumpai tanda dan gejala seperti pada tumor otak primer, berupa tanda peningkatan tekanan intrakranial seperti sakit kepala (50%), kelemahan fokal (40%), perubahan status mental (30%), kejang (15%), dan ataksia (10%) yang memburuk seiring berjalannya waktu dan

pertumbuhan tumor serta edema di sekitarnya. Perkembangan gejala neurologis seperti ini sering terjadi secara lambat, tetapi perdarahan pada lesi metastasis harus dicurigai ketika terdapat gejala neurologis akut, seperti kejang, terutama pada pasien dengan melanoma. Penemuan ini dikaitkan dengan tingginya prevalensi metastasis multipel pada melanoma, serta untuk kecenderungan melanoma menjadi hemoragik.

c. Pemeriksaan Penunjang

CT Scan sering digunakan sebagai pemeriksaan skrining pada pasien dengan gejala akut. Metastasis biasanya isodens atau hipodens dibandingkan dengan jaringan otak pada CT Scan nonkontras, dan metastasis menunjukkan penyangatan pasca pemberian kontras, meskipun resolusi kontras dan sensitivitas jaringan lebih rendah dari pada MRI.

Pada 50% kasus pemeriksaan CT Scan terdapat gambaran lesi metastasis soliter (tunggal) sejak pasien pertama kali mendapatkan gangguan klinis neurologis. Gambaran CT Scan umumnya dapat berupa lesi bulat, berbatas tegas dengan peritumoral edema yang lebih luas (*finger-like edema*). Bila terdapat lesi multipel maka jumlah lesi terbanyak yang tampak adalah jumlah yang paling benar (Chamber's rule).

MRI merupakan pilihan untuk mendeteksi metastasis intrakranial. Bilamana terdapat kecurigaan klinis tinggi, MRI sering merupakan pilihan pemeriksaan penunjang pertama dari modalitas *neuroimaging* yang digunakan. MRI dengan kontras dapat memperlihatkan metastasis dengan baik karena adanya kerusakan sawar darah-otak (*blood brain barrier*) oleh metastasis. Gambaran yang paling umum diamati adalah peningkatan penyangatan kontras yang kuat dengan daerah kistik di tengah yang tidak menyangat. Daerah kistik ini dapat timbul karena nekrosis, deposit keratin di karsinoma sel skuamosa, atau sekresi musin pada adenokarsinoma. Bila pemeriksaan CT Scan dilanjutkan dengan MRI otak hanya <30% pasien didapatkan lesi soliter. Pemeriksaan MRI lebih sensitif daripada CT Scan terutama di daerah fossa posterior.

d. Diagnosis

Diagnosis tumor otak sekunder ditegakkan berdasarkan anamnesis, pemeriksaan fisik, dan pemeriksaan penunjang. Sebelum dilakukan pengambilan sampel tumor metastasis di otak, dilakukan pencarian lokasi tumor primer antara lain dengan foto toraks atau CT Scan toraks untuk menyingkirkan tumor paru; CT scan abdomen, mammografi pada wanita; dan tumor marker.

e. Tata laksana

1) Medikamentosa

Kortikosteroid memberikan efek pengurangan sementara terhadap gejala klinis peningkatan tekanan intrakranial dan edema serebri akibat metastasis otak. Bila pasien memberikan gejala tekanan intrakranial yang berat, maka direkomendasikan untuk dipertimbangkan pemberian kortikosteroid 16 mg per hari atau lebih. Kortikosteroid akan diberikan pada pasien yang bergejala, maka perlu dilakukan *tapering off* dalam kurun waktu 2 minggu atau lebih dengan *informed consent* tentang efek samping kortikosteroid jangka panjang.

2) Pembedahan

Tujuan pembedahan dalam terapi metastasis otak adalah memperpanjang harapan hidup pasien sambil memperbaiki klinis neurologis dan *Karnofsky Performance Status* (KPS). Dalam kebanyakan kasus, tujuan utama pembedahan adalah reseksi total tumor secara bruto dengan minimal gangguan jaringan otak normal. Pembedahan dapat dipertimbangkan bilamana akan bermanfaat pada pasien yang menjalaninya.

Tindakan bedah memungkinkan dilakukan debulking secara cepat tumor dengan efek massa yang signifikan dan dapat dianggap sebagai intervensi penyelamatan jiwa pada pasien dengan sindroma herniasi dan defisit neurologis. Ini juga memungkinkan untuk pemulihan aliran cairan serebrospinal, mengurangi tekanan intrakranial, dan menurunkan ketergantungan steroid. Pembedahan juga bisa membantu mengelola kejang, yang disebabkan oleh tumor,

yang secara medis refrakter.

Manfaat terbesar dari pembedahan adalah mendapatkan spesimen jaringan untuk pemeriksaan patologi. Konfirmasi diagnosis merupakan langkah penting dalam terapi metastasis otak, oleh karena itu apabila tumor primer tidak diketahui maka perlu dilakukan pengambilan sampel tumor di otak. Pada metastasis soliter dapat dilakukan operasi kraniotomi dan eksisi tumor apabila lokasi dapat dicapai melalui operasi terbuka, terdapat efek massa desak ruang (defisit fokal, peningkatan tekanan intrakranial), dan diagnosis tidak diketahui.

Pada metastasis otak multipel operasi kraniotomi dapat dipertimbangkan bila satu lesi dapat dicapai dengan operasi terbuka dan lesi tersebut menyebabkan gejala klinis yang jelas dan atau mengancam jiwa, bila semua lesi dapat diambil semua saat operasi, dan diagnosis tidak diketahui. Operasi biopsi stereotaktik dapat dipertimbangkan apabila lesi letak dalam, lesi multipel berukuran kecil, toleransi pasien kurang baik, penyakit sistemik yang berat, dan diagnosis tidak diketahui. Pasien yang menjalani terapi pembedahan diharapkan akan lebih baik hasilnya dengan adanya kemajuan teknologi pra operasi dan intraoperatif functional brain mapping, USG intraoperatif dan teknologi MRI, dimana teknologi kedokteran akan terus memfasilitasi intervensi bedah saraf.

Operasi reseksi tumor metastasis soliter (tunggal) secara selektif kemudian dilanjutkan dengan WBRT merupakan prosedur baku emas karena memberikan hasil yang baik dibandingkan operasi saja.

3) *Whole Brain Radiotherapy (WBRT)*

Pada kasus metastasis otak, diberikan WBRT dengan dosis bervariasi antara 20-40 Gy dalam 5-20 fraksi. Rejimen standar adalah 30 Gy dalam 10 fraksi atau 37,5 Gy dalam 15 fraksi. Untuk pasien dengan performa yang buruk, 20 Gy/5 fraksi merupakan pilihan yang dapat dipertimbangkan. Apabila ingin diberikan booster SRS pasca-WBRT, dosis marginal maksimal adalah 24, 18, atau

15 Gy disesuaikan dengan volume tumor sesuai yang direkomendasikan.

Selain radiasi WBRT, dapat juga dipertimbangkan WBRT dengan *simultaneous boost* pada *gross* tumor (WBRT-SIB). WBRT-SIB direkomendasikan terutama pada pasien dengan status fungsional bagus, prognosis kesintasan yang cukup baik, dan jumlah lesi metastasis otak yang tidak terlalu banyak. Alternatif lain adalah sekuensial WBRT dilanjutkan SRT atau SRS.

4) *Radiosurgery*

*Stereotactic radiosurgery* (SRS) adalah sebuah teknik radiasi yang menargetkan area spesifik di otak dengan menyatukan beberapa sinar radiasi dari berbagai arah menggunakan 3D stereometri untuk memberikan dosis radiasi tinggi yang tepat dan ablatif dalam fraksi tunggal untuk menghasilkan efek terapeutik yang diinginkan.

Keuntungan utama dari SRS atas WBRT adalah memberikan dosis terapeutik yang tinggi pada lesi sambil meminimalkan paparan dosis radiasi pada jaringan normal sekitarnya. SRS juga dapat digunakan berulang kali untuk mengobati lesi metastasis baru yang timbul di berbagai bagian otak, sedangkan pemberian WBRT yang berulang dikaitkan dengan tingkat efek samping yang lebih tinggi secara signifikan. Jika dibandingkan dengan operasi, SRS dikaitkan dengan penurunan risiko perdarahan, infeksi, dan penyebaran tumor.

Selain itu, SRS dapat dilakukan dalam *setting* satu hari rawatan, sehingga mengurangi biaya terapi dibandingkan dengan potensi rawat inap jangka panjang yang terkait pembedahan. SRS juga dapat digunakan untuk pasien dengan lesi yang tidak dapat dioperasi dan bagi mereka yang dianggap tidak sesuai kandidat untuk operasi

2. Metastasis dari Keganasan Hematologi

a. Definisi dan Epidemiologi

Pada keganasan hematologi, infiltrasi leptomeningeal merupakan bentuk metastasis yang sering terjadi. Namun, keterlibatan parenkimal juga terjadi pada limfoma dan leukemia myeloid akut.



Walaupun sangat jarang, sarkoma granulositik (yang dikenal dengan chloroma) dapat ditemui pada leukemia myeloid akut dan sindroma myeloproliferatif/myelodisplasia.

Leptomeningeal metastasis merupakan suatu keadaan dimana sel maligna menginfiltrasi meningen dan ruang subarakhnoid. Berdasarkan data Amerika Serikat, sekitar 1-8% penderita kanker didiagnosis leptomeningeal metastasis, dengan kisaran 110.000 kasus per tahunnya. Leptomeningeal metastasis terjadi pada 20% pada limfoma dan leukemia. Namun demikian, angka prevalensi leptomeningeal metastasis di Indonesia belum diketahui secara pasti.

b. Anamnesis dan Pemeriksaan Fisik

Pada keterlibatan intraparenkimal, tanda dan gejala yang ditimbulkan tumor metastasis pada keganasan hematologic sama dengan metastasis pada tumor padat. Gejala yang muncul merupakan manifestasi dari pertambahan ukuran tumor itu sendiri.

Manifestasi klinis dari leptomeningeal metastasis bersifat multifokal. Keterlibatan sistem saraf pusat yang bervariasi ini disebabkan berbagai mekanisme patofisiologi, diantaranya efek massa tumor pada ruang subarakhnoid, invasi langsung ke leptomening atau parenkima otak, maupun infiltrasi langsung sel maligna ke saraf spinal maupun kranial. Jika gejala neurologis tidak dapat dijelaskan dengan satu topis pada sistem saraf pusat merupakan gejala khas leptomeningeal metastasis.

Gejala yang muncul pada leptomeningeal metastasis tergantung pada struktur anatomi yang terlibat dan tergantung jenis tumor primernya. Penurunan aliran cairan serebrospinal secara fisiologis dan efek gravitasi menyebabkan obstruksi cairan pada area-area tertentu, seperti area lumbal dan juga dengan teori ini dapat diterangkan mengapa penyebaran metastasis terjadi pada basis otak seperti sisterna basilar atau fossa posterior, fissure Sylvii, dan kauda equina. Berdasarkan teori di atas, patofisiologi terjadinya leptomeningeal metastasis dapat dibagi menjadi sel/nodul maligna yang berada pada ruang subarachnoid atau intraventrikel dan sel maligna yang bersifat non-adheren yang bergerak mengikuti sirkulasi cairan serebrospinal.

Tanda dan gejala leptomeningeal metastasis dapat berkembang dalam kurun waktu hitungan hari hingga minggu. Gejala leptomeningeal metastasis yang paling sering ditemukan adalah sakit kepala, meningismus, mual dan muntah, paresis, paralisis, penurunan kesadaran, diplopia, gangguan serebelar, dan nyeri pinggang. Secara garis besar, berdasarkan area anatomis, tanda dan gejala leptomeningeal metastasis dibagi menjadi 3, yaitu:

- 1) Area serebral, ditemukan pada sekitar 15% kasus.
- 2) Area saraf kranial atau batang otak, didapatkan pada 35% kasus.
- 3) Medula spinalis, ditemukan pada sebagian besar kasus (60%).

Berikut tabel tanda dan gejala leptomeningeal metastasis, mulai dari gejala yang paling sering hingga gejala yang paling jarang berdasarkan area anatomi.

Tabel 1. Tanda dan Gejala Leptomeningeal Metastasis

	Frekuen	Infrekuen	Jarang
Gejala Serebral	<ul style="list-style-type: none"> <li>▪ Hidrosefalus komunikans</li> <li>▪ Gangguan gait</li> <li>▪ Sakit kepala</li> <li>▪ Mual, muntah</li> <li>▪ Kejang</li> <li>▪ Vertigo</li> </ul>	Penurunan kesadaran Kaku kuduk	Hidrosefalus non komunikans Fotofobia
Paresis Nervus kranialis	<ul style="list-style-type: none"> <li>▪ Diplopia</li> <li>▪ Disfagia</li> <li>▪ Hipestesi wajah</li> <li>▪ Hearing loss</li> <li>▪ Hypoakusia</li> <li>▪ Disfonia</li> <li>▪ Defisit okulomotor</li> <li>▪ Gangguan penglihatan</li> </ul>		Tinitus bilateral Numb-chin syndrome Keterlibatan nervus vestibulokoklear
Gejala Spinal	<ul style="list-style-type: none"> <li>▪ Nyeri unilateral/ bilateral</li> <li>▪ Defisit motorik</li> </ul>	Inkontinensia Disfungsi intestinal	Nyeri dada
Lainnya			Asimptomatik

c. Pemeriksaan Penunjang

1) MRI Otak dan Tulang Belakang

MRI dengan kontras merupakan modalitas terbaik dalam mengevaluasi metastasis otak. MRI lebih sensitif dibandingkan dengan CT Scan baik dalam hal menentukan ada atau tidaknya lesi, lokasi lesi, dan jumlah lesi. Pada T1 MRI, tumor metastasis menunjukkan lesi hiperintens. MRI otak dan tulang belakang direkomendasikan jika ada kecurigaan klinis leptomeningeal metastasis. Sensitivitas MRI dengan kontras gadolinium sekitar 70%, dengan spesifisitas 77-100% (lebih tinggi untuk tumor padat daripada keganasan hematologi). Dengan adanya gejala klinis yang khas, MRI abnormal cukup untuk menentukan diagnosis.

MRI dengan kontras gadolinium adalah teknik pilihan untuk mengevaluasi pasien dengan dugaan leptomeningeal metastasis. Oleh karena leptomeningeal metastasis melibatkan seluruh *neuraxis*, MRI kepala diperlukan pada pasien yang dipertimbangkan untuk perawatan lebih lanjut. Potongan T1, dengan dan tanpa kontras, dikombinasikan dengan potongan T2-*weighted* merupakan pemeriksaan standar pada leptomeningeal metastasis. Pencitraan MRI kepala atau tulang belakang yang menunjukkan gambaran leptomeningeal metastasis berupa gambaran penyangatan leptomeningeal fokal atau difus. Dari kasus yang dilaporkan pasien dengan leptomeningeal metastasis, sebanyak 30-70% menunjukkan pencitraan MRI normal, sehingga gambaran MRI normal tidak dapat menyingkirkan diagnosis leptomeningeal metastasis.

Gambaran MRI pada leptomeningeal metastasis adalah penyangatan leptomeningen otak maupun medulla spinalis, yang berupa penyangatan pada nervus kranialis, radix saraf spinalis, permukaan parenkim, cerebellar foliae, ventricular epenyima dan sulki-sulki. Penyangatan dapat berupa nodul, linier, maupun kuvalinier yang bersifat fokal maupun difus.

2) Analisis Cairan Serebrospinal (CSS) pada Leptomeningeal Metastasis

Secara umum pada analisis cairan serebrospinal pada leptomeningeal metastasis akan terjadi peningkatan tekanan pembukaan, peningkatan hitung sel dan kadar protein, serta penurunan kadar glukosa CSS. Ditemukannya sel maligna pada cairan serebrospinal merupakan bukti terjadinya leptomeningeal metastasis. Pemeriksaan sitologi cairan serebrospinal masih merupakan baku emas hingga saat ini. Beberapa literatur melaporkan bahwa dengan pewarnaan May-Grunwald Giemsa dalam mendapatkan sel maligna memiliki sensitivitas 75-90% dan spesifisitas 100%. Sel maligna yang positif pada lumbal pungsi pertama hanya 45%, namun meningkat pada lumbal pungsi kedua yaitu 80-90%.

Pada pasien dengan keganasan hematologi, pemeriksaan analisis cairan otak merupakan pemeriksaan yang paling penting. Pemeriksaan *flow cytometry* CSS lebih sensitif daripada sitologi CSS biasa dan membutuhkan volume yang relatif lebih kecil (< 2 mL) untuk dianalisis.

d. Diagnosis

Tumor otak sekunder pada keganasan hematologik ditegakkan berdasarkan anamnesis, pemeriksaan fisik, dan pemeriksaan penunjang.

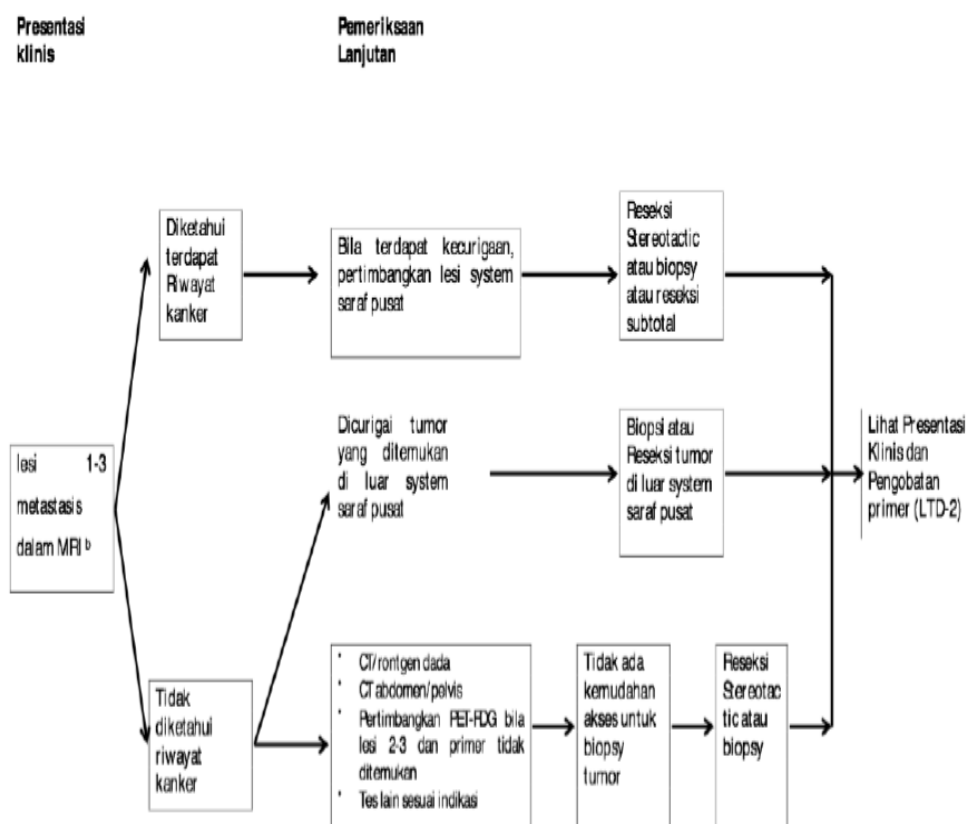
e. Tata laksana

Pada kasus leptomeningeal metastasis, radioterapi merupakan pilihan utama pada kasus leptomeningeal metastasis yang tidak cukup adekuat di tata laksana dengan kemoterapi intratekal, terutama pada kasus dengan gangguan aliran CSS.

WBRT dapat mengurangi tekanan intrakranial dan mengurangi defisit neurologis pada pasien. Selain itu, radioterapi pada kranium dan spinal lengkap dapat dilakukan bersamaan dengan teknik *Craniospinal Axis Irradiation (CSI)* sehingga bisa menurunkan efek samping radiasi. Indikasi untuk dilakukan CSI terbatas pada pasien dengan multipel lesi sirkumskriptif pada sepanjang aksis spinal seperti pada keganasan hematologis.

Radioterapi tidak dapat dilakukan langsung bersamaan dengan

kemoterapi intratekal, khususnya metotreksat, tetapi secara sekuensial karena dapat menyebabkan neurotoksisitas yang berat. Setelah penilaian klinis dan laboratorium, dilakukan pemilihan kemoterapi intra-CSS, dengan cara intratekal pada area lumbal atau intraventrikular melalui reservoir Omay. Pada pemberian intratekal, pasien relatif tidak nyaman karena prosedur penyuntikan yang dilakukan berulang dan risiko kegagalan untuk memberikan obat intratekal (10-12% dari perawatan intratekal tidak memasuki kompartemen CSS), serta



distribusi terbatas dalam kompartemen CSS intrakranial ketika memberikan agen kemoterapi dengan waktu paruh yang pendek (seperti metotreksat dan cytarabine).

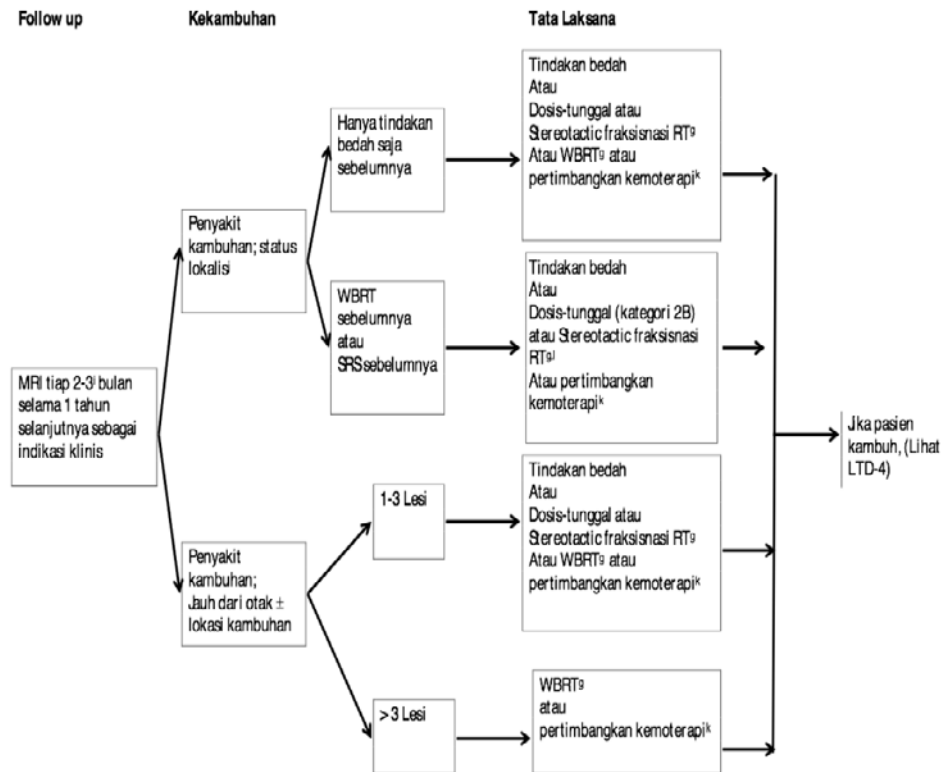
Untuk pemberian kemoterapi intraventrikular melalui reservoir Omay memberikan hasil dalam meningkatkan dosis dan distribusi obat dalam CSS dan pasien juga merasa lebih nyaman walaupun dilakukan berulang kali. Hanya saja teknik ini juga memiliki komplikasi berupa malposisi reservoir yang dilaporkan pada 3-12% kasus, serta meningitis bakteri iatrogenik yang dilaporkan pada 2-13% kasus. *Staphylococcus Epidermidis* atau flora kulit merupakan kuman yang paling sering ditemukan dari isolasi kuman tersebut.

Tabel 2. Rejimen Obat Kemoterapi Pada *Leptomeningeal Metastasis*

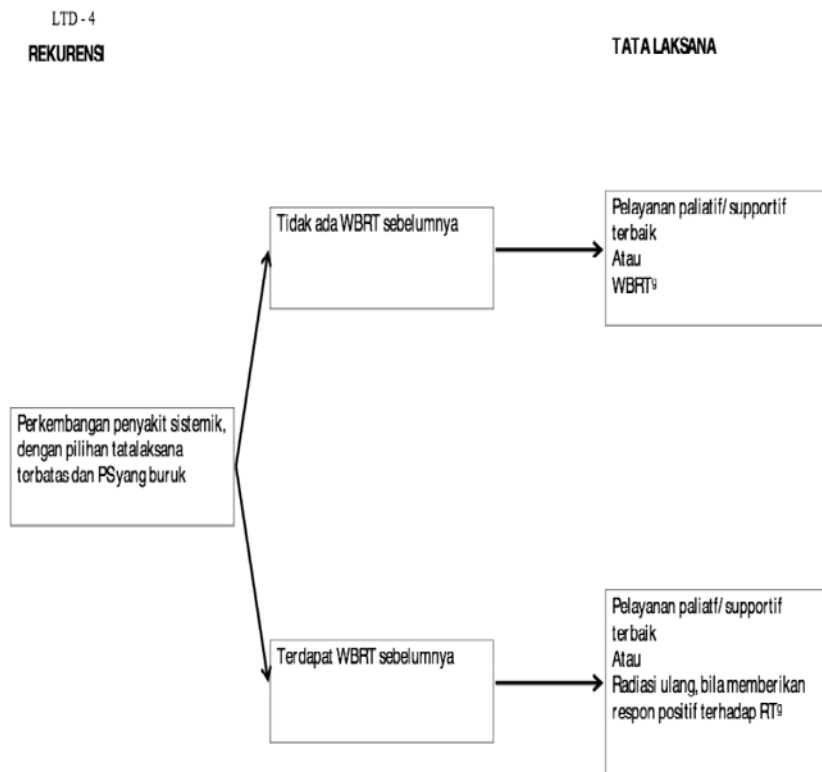
Obat	Regimen Induksi		Regimen Konsolidasi		Regimen Maintenance	
	Bolus	Konsentrasi x waktu	Bolus	Konsentrasi x waktu	Bolus	Konsentrasi x waktu
Methotrexate	10-15mg 2 kali dalam seminggu (total 4 minggu)	2mg/hari selama 5 hari diberikan selang seminggu (total 8 minggu)	10-15mg 1 kali dalam seminggu (total 4 minggu)	2mg/hari selama 5 hari (selang 1 minggu)	10-15mg 1x dalam sebulan	2mg/hari selama 5 hari (1 kali dalam sebulan)
Cytarabine	25-100mg 2 kali dalam seminggu (total 4 minggu)	25mg/hari untuk 3 hari diberikan setiap minggu (total 4 minggu)	25-100mg 1 kali dalam seminggu (total 4 minggu)	25mg/hari selama 3 hari di berikan selang seminggu (total 4 minggu)	25-100mg 1 kali dalam sebulan	25mg/hari selama 3 hari (1 kali dalam sebulan)

f. Algoritma Tata laksana

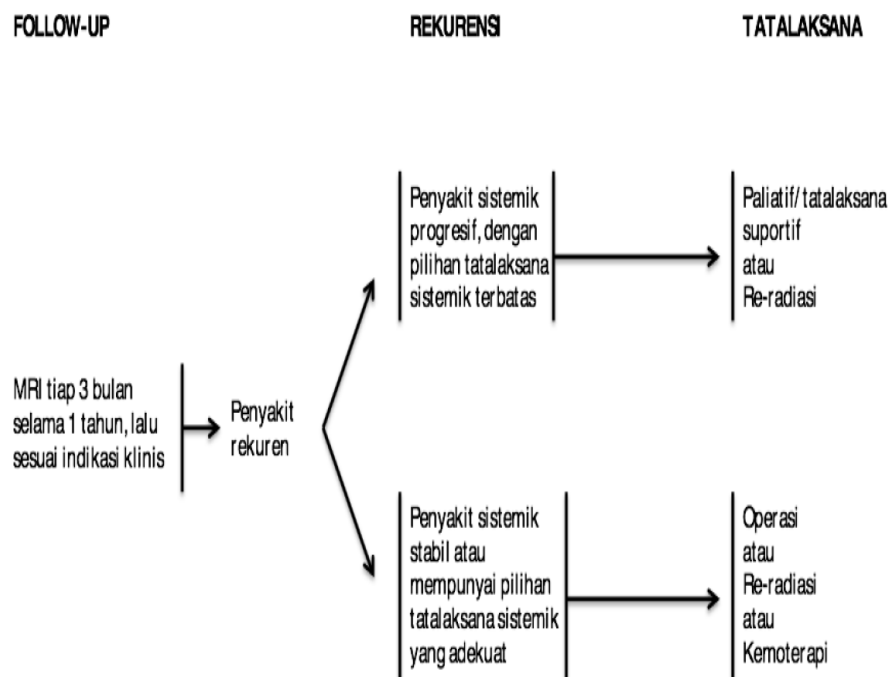
1) Algoritma Tata laksana Tumor Metastasis Otak 1-3 buah



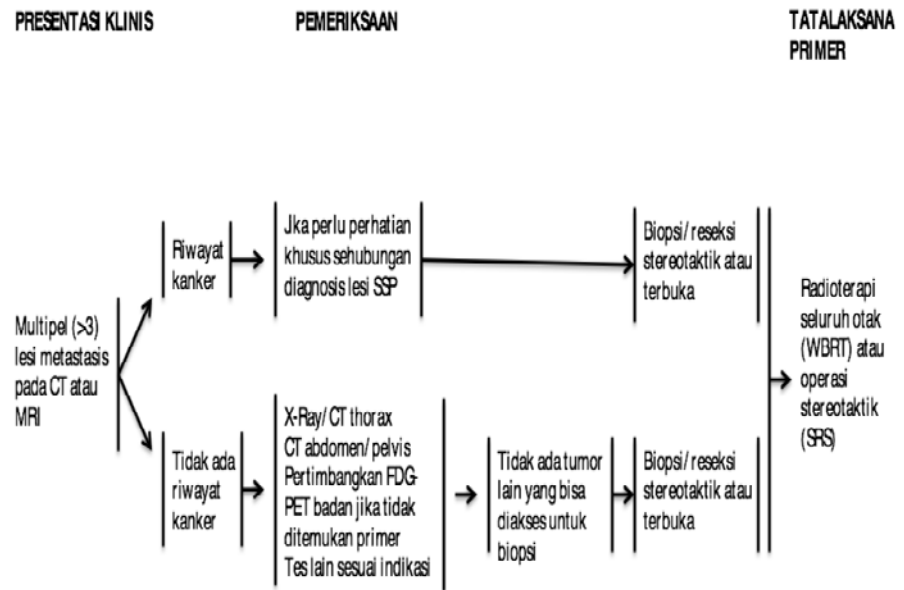
2) Algoritma Tata laksana Tumor Metastasis Otak Rekurensi



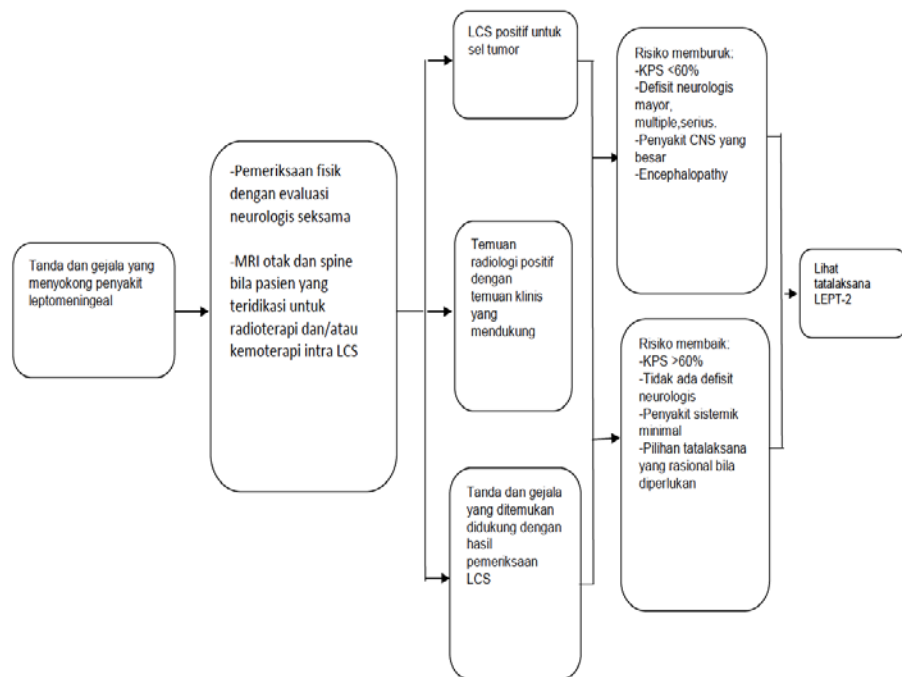
3) Algoritma Tata laksana Tindak Lanjut Tumor Otak Sekunder



4) Algoritma Tata laksana Tumor Metastasis Multipel

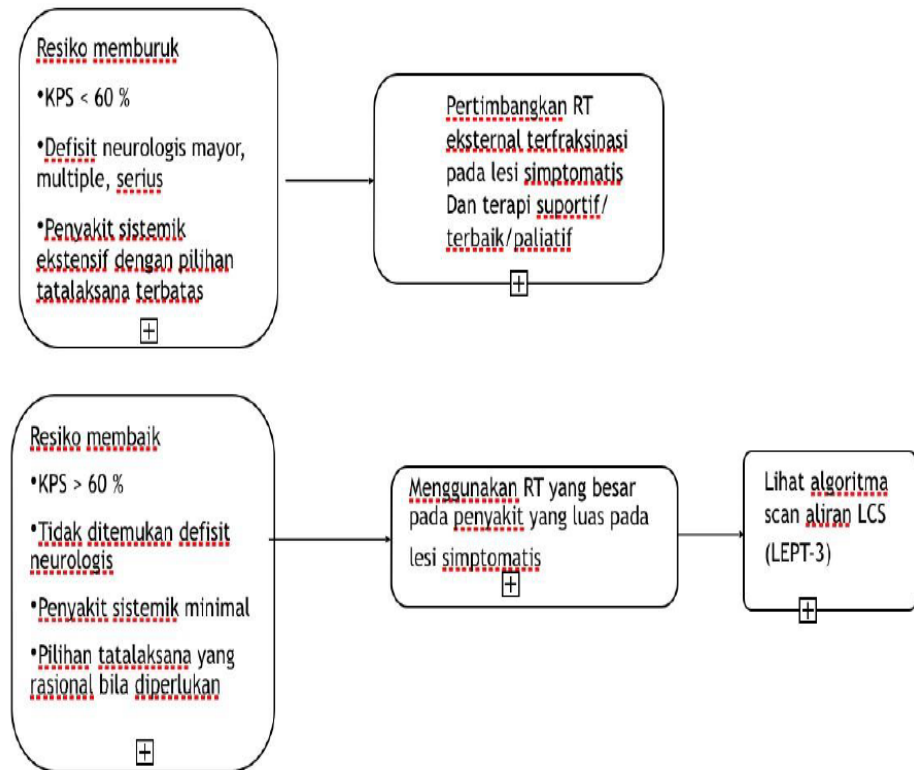


5) Algoritma Tata laksana Tumor Otak Sekunder/Metastasis Leptomeningeal (1)

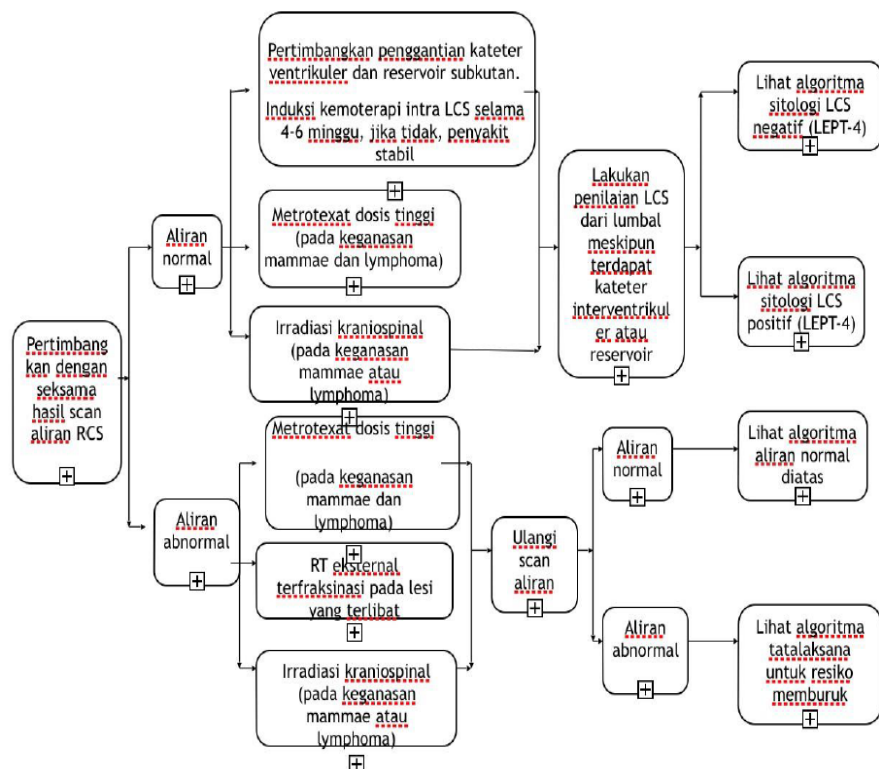




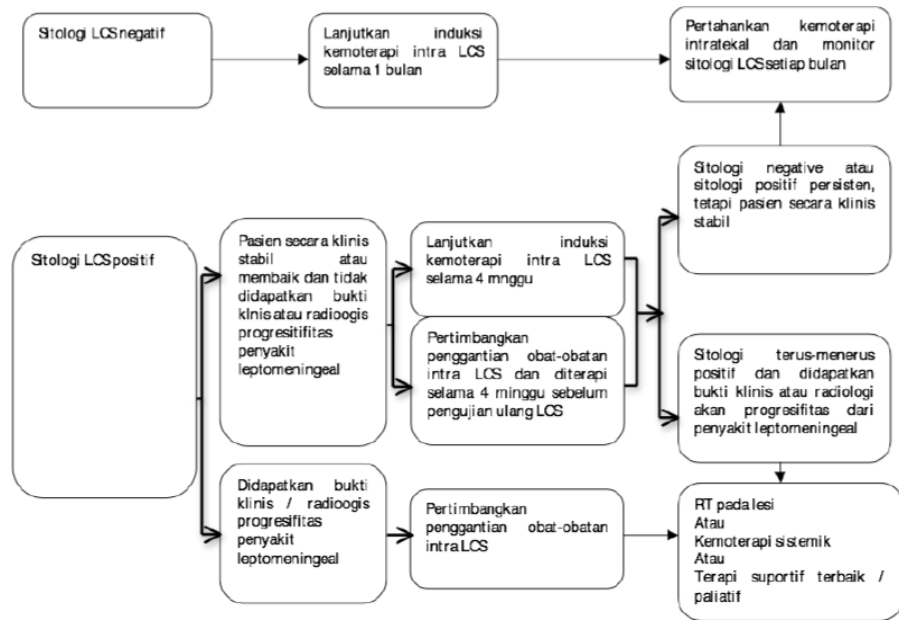
6) Algoritma Tata laksana Tumor Otak Sekunder/Metastasis Leptomeningeal (2)



7) Algoritma Tata laksana Tumor Otak Sekunder/Metastasis Leptomeningeal (3)



8) Algoritma Tata laksana Tumor Otak Sekunder/Metastasis Leptomeningeal (4)



BAB IV  
PERINGKAT BUKTI DAN REKOMENDASI

A. Tumor otak primer

1. Meningioma

a. Diagnosis

*Brain imaging* dengan menggunakan *contrast-enhanced* CT dan MRI membantu deteksi meningioma, biasanya tampak sebagai tumor soliter yang menempel pada duramater, serta menyangat kuat dengan pemberian kontras. Pemeriksaan tersebut merupakan metode yang sering digunakan untuk mendiagnosis, monitoring dan evaluasi pasca tindakan. (Peringkat bukti I, Rekomendasi A)

b. Tata laksana

1) Embolisasi

Embolisasi ini ditujukan untuk melakukan devaskularisasi dari lesi, yang akan mengakibatkan tumor nekrosis dan memfasilitasi reseksi melalui pelunakan massa tumor. (Peringkat bukti II, Rekomendasi B)

2) Pembedahan

Pada pasien yang dipertimbangkan sebagai kandidat untuk pembedahan, tujuan terapinya adalah eksisi total. Meskipun tujuannya untuk melakukan *gross total resection*, tujuan ini tidak seharusnya memiliki efek pada status neurologis pasien, dan strategi kombinasi dapat dilakukan untuk memaksimalkan *progression-free survival* bersamaan dengan menurunkan risiko neurologis yang ditimbulkan pasca operasi. (Peringkat bukti I, Rekomendasi B)

Pada kasus meningioma yang secara potensial mengalami ekstensi hingga ke dasar tengkorak seperti sphenoorbital meningioma, operasi rekonstruksi tulang (*bone reconstruction*) direkomendasikan untuk mencegah atrofi otot temporal dan hasil estetika yang buruk pasca operasi (peringkat bukti III, Rekomendasi C).

3) Radioterapi

Meningioma WHO derajat I / II diterapi dengan radiasi konformal terfraksinasi atau dengan SRT dalam beberap fraksi atau SRS dalam fraksi tunggal. Meningioma WHO derajat I / II yang diradiasi, terapi langsung pada *gross tumor* (jika ada) atau pada *tumor bed* dengan *margin* 1-2 cm. Meningioma WHO derajat III diterapi seperti tumor ganas, langsung pada *gross tumor* (jika ada) dan *surgical bed* dengan *margin* 2-3 cm. (Peringkat bukti I, Rekomendasi A)

4) Kemoterapi

Kemoterapi sejauh ini memberikan hasil yang kurang memuaskan, dipertimbangkan hanya bila tindakan operasi dan radioterapi gagal dalam mengontrol kelainan. Agen kemoterapi termasuk hidroksiurea, telah digunakan tetapi dengan angka keberhasilan yang kecil. Obat lain yang sedang dalam penelitian termasuk temozolomide, RU-468 dan alfa interferon, juga memberikan hasil yang kurang memuaskan. (Peringkat bukti II, Rekomendasi B)

2. Astrositoma

a. Diagnosis

CT *scan* dengan kontras dapat menggambarkan edema di sekitar tumor (peritumoral edema). Sebagian besar glioma *low grade* tidak menyerap kontras pada CT *scan* atau MRI. Biasanya akan nampak hipodens pada pemeriksaan CT *scan*. Astrositoma anaplastik bersifat dualisme, dapat menyerap ataupun tidak menyerap kontras. Sebanyak 31% glioma anaplastik dan 9% astrositoma anaplastik sedang, tidak menyangat kontras pada CT *scan*. Gambaran kalsifikasi dan kista dapat muncul pada astrositoma anaplastik. Pada *high grade* astrocytoma dapat muncul gambaran *ring enhance* (bagian tengah tumor yang nekrosis tidak *enhance*). Cincin tersebut merupakan tumor seluler, akan tetapi sel-sel tumor juga dapat meluas lebih dari 15 mm diluar gambaran cincin. (Peringkat bukti I, Rekomendasi A) MRI sangat bagus untuk menggambarkan edema di sekitar tumor (vasogenik), kompresi saraf kranial, kompresi otak dan pembuluh darah otak. Pada astrositoma grade II, astrositoma menunjukkan hiperintensitas pada MRI T2-*weighted*. Tidak terlihat kecerahan

pada MRI T2-*weighted*, akan menunjukkan daerah dengan peningkatan densitas dan menyangat pascakontras. (Peringkat bukti IC, Rekomendasi A)

Pada DWI, tumor tampak isointens sampai hiperintens ringan. Pada MRI penyangatan ini dapat terlihat pada T1. Inti nekrosis tampak sebagai daerah hipointens dan sinyal yang berkurang dibagian tepi menunjukkan edema. Pada *grade* III astrositoma menunjukkan hiperintens. Pada *grade* IV astrositoma (GBM) nekrosis adalah ciri khas pada derajat ini. (Peringkat bukti IIB, Rekomendasi B).

MR spektroskopi digunakan untuk menegaskan diagnosis banding, pemilihan lokasi biopsi, monitoring respons terapi, dan membedakan tumor dengan efek terapi. Data MR spektroskopi menunjukkan nilai Cho, laktat, lipid, dan NAA yang tinggi. Studi singkat *echo-time* (TE) menunjukkan adanya puncak myo-inositol yang tidak ada atau rendah. Studi perfusi menunjukkan peningkatan rCBV. Nilai anisotropi fraksional (FA) dari astrositoma menurun, tetapi nilai ADC meningkat. (Peringkat bukti IC, rekomendasi B).

DTI sensitif untuk mengevaluasi perubahan patologis yang tidak dapat divisualisasikan pada T2W. *Functional* MRI digunakan untuk menentukan daerah eloquen. (Peringkat bukti IIB, Rekomendasi B).

b. Tata laksana

1) Medikamentosa

Pada pasien kejang dapat dilakukan pemberian diazepam IV 0,15-0,2mg/kgBB/kali, maksimal 10mg/kali, dapat diulang 1 kali. (Peringkat bukti IIA, Rekomendasi A). Selanjutnya jika masih terdapat kejang dapat diberikan terapi lini kedua, antara lain fenitoin, asam valproat, atau levetiracetam. Dosis fenitoin adalah IV 15-20mg/kgBB perlahan-lahan (kecepatan 50mg/menit) dosis tunggal, dapat diulang 5-10mg/kgBB/kali intravena. (Peringkat bukti IIB, Rekomendasi A). Adapun dosis asam valproat adalah 20-40mg/kgBB per oral, maksimal 3000mg/kali (Peringkat bukti IIB, Rekomendasi A), sedangkan dosis levetiracetam

adalah 20-60mg/kgBB per oral, maksimal 4500mg/kali, dosis tunggal. (Peringkat bukti IIB, Rekomendasi C),

2) Pembedahan

Pembedahan pada astrositoma memiliki tujuan memperbaiki klinis dan diagnosis patologi anatomi. Bila memungkinkan dapat dilakukan reseksi maksimal yang aman dengan preservasi neurologis. (Peringkat bukti IA, Rekomendasi A)

- a) *Awake craniotomy* (AC) seringkali dilakukan pada pasien GBM. Pasien glioma yang ditangani dengan AC memiliki reseksi total yang lebih luas, serta peningkatan status fungsional dan penurunan mortalitas pasca operasi dibandingkan pada operasi dengan anestesi umum (GA). AC dilakukan pada reseksi tumor yang melibatkan eloquent area yakni cortical dan subkortikal, sehingga dapat menghindari kerusakan jaringan otak pada area bahasa (area Broca) atau pergerakan (area Motorik) pada pasien. Pada total reseksi 95-100% tidak ada perbedaan bermakna antara keduanya ( $p>0,05$ ). (Peringkat bukti IB, Rekomendasi A)
- b) Pola *microsurgical resection* yang berbeda sesuai dengan lokasi glioma, reseksi maksimal tumor dapat dicapai dengan perlindungan fungsi neurologis. Di antara 113 pasien dengan tindak lanjut jangka panjang ( $\geq 5$  tahun), tingkat ketahanan hidup 5 tahun pasien astrositoma *low grade*, dan astrositoma *high grade* adalah 75,4% (52/69), dan 18,2% (8/44). (Peringkat bukti IB, Rekomendasi A)
- c) Pemantauan Intraoperatif (Intraoperative Monitoring) dilakukan untuk mencegah terjadinya cedera saat operasi. Luaran pasien glioma dapat membaik dengan pemantauan intraoperative. (Peringkat bukti IIA, Rekomendasi B)
- d) Penggunaan ICG (Indocyanine Green) dapat dilakukan untuk membantu monitoring tindakan reseksi maksimal pada *high grade glioma*. Pewarnaan yang digunakan yakni Fluorescence-Guided Surgery (FGS)

menunjukkan 100% spesifisitas dan 85 % sensitivitas pada tindakan reseksi tumor yang menggunakan 5-aminolevulinic acid-induced porphyrin fluorescence (5-ALA-PpIX). (Peringkat bukti IB, Rekomendasi A)

e) Penggunaan intraoperative MRI (iMRI) secara signifikan meningkatkan pencapaian reseksi tumor (*gross total resection*) yang merupakan faktor prognostik positif untuk tingkat ketahanan hidup. (Peringkat bukti IB, Rekomendasi A)

f) Reseksi total adalah variable kunci yang memengaruhi perkembangan dan kelangsungan hidup pada pasien dengan *high grade glioma* dan lebih dapat tercapai dengan pembedahan dengan dipandu iMRI dalam kombinasi dengan 5-ALA, sehingga reseksi tumor dapat ditingkatkan. (Peringkat bukti IB, Rekomendasi A)

Reseksi maksimal yang aman direkomendasikan pada pasien dengan peningkatan tekanan intrakranial, kejang tidak terkontrol atau adanya progresifitas klinis atau radiologis. (Peringkat IB, Rekomendasi A).

Pada pasien dengan *Low Grade Glioma*, reseksi tumor awal secara keseluruhan memiliki tingkat *survival rate* lebih tinggi dibandingkan dengan tindakan biopsi dan observasi progresivitas. (Peringkat bukti IB, Rekomendasi A).

Pasien dengan anaplastik oligodendroglioma sebaiknya dilakukan reseksi radikal. (Peringkat bukti IA, Rekomendasi A).

Pembedahan pada glioblastoma multiforme dilakukan untuk mengurangi massa tumor (*debulking*) dan diagnosa patologi anatomi. (Peringkat bukti IIB, Rekomendasi B).

Reseksi luas setelah biopsi awal bergantung pada pertimbangan lokasi dan faktor-faktor lainnya. (Peringkat bukti IIC, Rekomendasi C)

3) Kemoterapi

a) *Low grade glioma*

Level I *evidence* kemoterapi ajuvan mengikuti radioterapi. Pada low grade glioma dengan risiko tinggi yakni usia lebih dari 40 tahun dan atau pasien dengan reseksi sub total jika diberikan ajuvan kemoterapi (PCV, vinkristin, atau lumostine) selama 6 siklus dan radioterapi (54 Gy) meningkatkan *survival rate* hingga 10,4 tahun. (Peringkat bukti IB, Rekomendasi A)

Level III *evidence* pada Low grade glioma yang memiliki 3 faktor risiko untuk terjadinya rekurensi (umur >40 tahun, histologi astrocytoma, tumor bihemisferik, diameter tumor >6 cm, fungsi status neurologis >1) jika diberikan radiasi (54 Gy) yang dibarengi dengan pemberian harian TMZ yang diikuti pemberian TMZ bulanan, *3-years survival rate* meningkat menjadi 75 % jika dibandingkan dengan tanpa pemberian TMZ sebesar 54% (Peringkat bukti IIIA, Rekomendasi C).

Salah satu opsi yang diberikan pada pasien berdasarkan klinis dan faktor molekuler adalah memulai kemoterapi dan menunda radioterapi hingga respons kemoterapi dapat ditentukan. Pemberian TMZ (75 mg/m<sup>2</sup> sekali sehari selama 21 hari, diulang setiap 23 hari, hingga maksimal 12 siklus) tanpa radioterapi tidak terdapat perbedaan yang signifikan dengan pemberian radioterapi saja (50,4 Gy) (Peringkat bukti IIIA, Rekomendasi C).

Kemoterapi dengan TMZ diberikan pada pasien dengan tumor yang progresif dengan kombinasi hilangnya hetero-zygositas 1p/19q. (Peringkat bukti IIC, Rekomendasi C)

b) *High grade glioma*

Pada glioblastoma *concomitant* dan *adjuvant* kemoterapi TMZ sebagai tambahan untuk radioterapi secara signifikan meningkatkan *survival rate* 2- dan 5-*years survival rate* pada penelitian *randomized trial* yang besar, serta sebagai standar penatalaksanaan pasien



dengan GBM dengan usia hingga 70 tahun. (Peringkat bukti IA, Rekomendasi A)

Pada astrositoma anaplastik setelah *follow up* selama 10 tahun penggunaan neoajuvankemoterapi PCV, didapatkan manfaat secara prognostik terutama pada subgrup pasien (co-delesi dari 1p/19q) (II,B). Tidak terdapat perbedaan yang besar efektivitas antara PCV atau TMZ sebagai modalitas kemoterapi (Peringkat bukti IIB, Rekomendasi B).

Glioblastoma merupakan tipe yang bersifat kemoresisten, namun 2 tahun terakhir ini sedang berkembang penelitian mengenai kegunaan TMZ dan nimotuzumab pada glioblastoma. Sedangkan pada astrositoma anaplastik pemberian kombinasi TMZ dan radioterapi pasca operasi diikuti TMZ terprogram sampai total enam siklus. (Peringkat bukti IIB, Rekomendasi B)

Terapi pada glioblastoma multiforme dilakukan dengan kombinasi yakni, kemoradiasi yang merupakan terapi standard setelah pembedahan. Bila memungkinkan, pembedahan diikuti terapi kombinasi TMZ dan radioterapi, dilanjutkan Temozolomide selama 6-12 siklus. (Peringkat bukti IA, Rekomendasi A).

Terapi tambahan dengan TMZ dipertimbangkan pada pasien berusia lebih dari 60 tahun dengan status penampilan yang baik (KPS >70). (Peringkat bukti IIB, Rekomendasi B)

4) Targeting terapi

Terapi molekular tertarget (*targeted molecular therapy*) seperti nimotuzumab bekerja secara selektif sebagai anti-EGFR (*epidermal growth factor receptor*). Efek samping golongan ini jauh lebih ringan dibandingkan obat tumor ganas konvensional. (Peringkat bukti IIB, Rekomendasi B).

5) Radioterapi

Radioterapi diberikan pada pasien dengan keadaan *inoperable*, sebagai ajuvanpasca operasi, atau pada kasus rekuren yang sebelumnya telah dilakukan tindakan operasi.

Pada dasarnya teknik radioterapi yang dipakai adalah 3D *conformal radiotherapy*, namun teknik lain dapat juga digunakan untuk pasien tertentu seperti *stereotactic radiosurgery/radiotherapy*, dan IMRT. (Peringkat bukti IB, Rekomendasi A)

Pada glioma derajat rendah (derajat I dan II), volume tumor ditentukan dengan menggunakan pencitraan pra- dan pascaoperasi, menggunakan MRI (T2 dan FLAIR) untuk gross tumor volume (GTV). Clinical target volume (CTV) = GTV ditambah margin 1-2 cm, mendapatkan dosis 45-60 Gy dengan 1,8-2 Gy/fraksi. (Peringkat bukti IB, Rekomendasi A).

Pada glioma derajat tinggi (derajat III dan IV) volume tumor ditentukan menggunakan pencitraan pra dan pascaoperasi, menggunakan MRI (T1 kontras dan FLAIR/T2) untuk *gross tumor volume* (GTV). CTV ditentukan sebagai GTV ditambah 2-3 cm untuk mencakup infiltrasi tumor yang subdiagnostik. (Peringkat bukti IB, Rekomendasi A).

Pada glioma derajat tinggi, lapangan radiasi dibagi menjadi 2 fase. Dosis yang direkomendasikan adalah 60 Gy dengan 2 Gy/fraksi atau 59.4 Gy dengan 1,8 Gy/fraksi, dosis yang sedikit lebih kecil seperti 55,8 - 59,4 Gy dengan 1,8 Gy/fraksi atau 57 Gy dengan 1,9 Gy/fraksi dapat dilakukan jika volume tumor terlalu besar (gliomatosis) atau untuk astrocitoma grade III. (Peringkat bukti IB, Rekomendasi A).

Pada pasien dengan KPS yang buruk atau pada pasien usia tua, hipofraksinasi yang diakselerasi dapat dilakukan dengan tujuan menyelesaikan terapi dalam 2-4 minggu. Fraksinasi yang digunakan antara lain 34 Gy/10 fraksi, 40.5 Gy/15 fraksi, 50 Gy/20 fraksi. (Peringkat bukti IB, Rekomendasi A).

### 3. Adenoma Pituitari

#### a. Diagnosis

Pemeriksaan CT scan dapat dilakukan untuk pemeriksaan tumor, terutama di area supratentorial. Namun kurang detail untuk mengevaluasi batas tumor dengan struktur normal yang ada disekitarnya. Jika tumor tidak disertai perdarahan,

gambaran yang didapat hipodense atau isodense. CT scan dapat menggambarkan edema di sekitar tumor (peritumoral edema). (Peringkat bukti IIB, Rekomendasi B)

Pemeriksaan MRI merupakan pencitraan yang paling dipilih untuk dilakukan sepanjang neuroaksis untuk melihat batas tumor serta mendeteksi kemungkinan penyebaran tumor. Resolusi yang tinggi dan kemampuan untuk melihat posisi kiasma optikum dibutuhkan untuk memutuskan pendekatan tindakan operasi. MRI dinamik memberikan informasi tentang karakteristik fisiologi jaringan tumor. Memungkinkan analisis dari pembuluh darah yang rusak oleh karena tumor. Kontras akan memasuki rongga ekstraseluler sehingga menyebabkan pembuangan kontras lebih lama dibanding keadaan normal. (Peringkat bukti IIB, Rekomendasi A)

b. Tata laksana

1) Tata laksana Adenoma Pituitari Non-fungsional

Tata laksana pada adenoma pituitary non-fungsional reseksi pembedahan (umumnya menggunakan *transfenoid approach endoscopic*) diindikasikan untuk pasien dengan pembesaran tumor atau perubahan visual. (Peringkat bukti IC, Rekomendasi A).

Pemberian radioterapi lanjutan direkomendasikan pada tumor dengan hasil reseksi pembedahan tidak komplit. Dosis radioterapi yang diberikan: 40 – 54 Gy (5 – 6 minggu) untuk FSRT atau 10 – 40 Gy untuk SRT dalam beberapa fraksi atau SRS dalam fraksi tunggal. (Peringkat bukti IIC, Rekomendasi B)

2) Tata laksana Adenoma Pituitari Fungsional

a) Prolaktinoma

Tata laksana pada adenoma sekresi prolaktin (prolaktinoma) dapat berupa medikamentosa, pembedahan, radioterapi, dan kemoterapi.

(1) Medikamentosa utama yang diberikan adalah agonis-dopamin seperti bromokriptin (1x 1,25mg), karbegolin (0,25mg 2x seminggu). (Peringkat bukti IB, Rekomendasi A)

- (2) Tata laksana pembedahan direkomendasikan untuk pasien dengan: (a) gejala yang progresif (penurunan visus, penurunan lapang pandang) (b) pada pasien yang tidak memberikan respons maupun tidak toleransi terhadap agonis dopamin (c) ukuran tumor >20mm (d) defisit pada lapang pandang (e) tumor menginvasi ke sinus kavernosus. Prosedur pembedahan dapat berupa *transphenoid approach* dengan teknik endoskopi/mikroskopik dan transkranial.

Tindakan pembedahan yang dilakukan meliputi: (a) reseksi tumor (b) dekompresi saraf optikus (nervus kranialis optikus) (c) dekompresi pembuluh darah. Suatu tindakan penempelan elektroda yang ditempatkan pada kulit kepala daerah lobus oksipitalis dengan melihat pendeteksian respons elektrik dari korteks visual terhadap stimulus visual. Pemeriksaan ini dilakukan apabila pemeriksaan lain tidak memberikan hasil yang memuaskan. (Peringkat bukti IB, Rekomendasi A)

- (3) Radioterapi digunakan jika pemberian agonis dopamin maupun pembedahan tidak berhasil, gagal, atau menjadi tidak toleransi terhadap agonis dopamine atau pasien tidak dapat dilakukan pembedahan karena co-morbiditas lainnya atau pasien menolak operasi. (Peringkat bukti IB, Rekomendasi A)
- (4) Kemoterapi digunakan dengan menggunakan sediaan TMZ yang diberikan pada pasien prolaktinoma yang resisten terhadap terapi medik, pembedahan, maupun radioterapi. (Peringkat bukti IIC, Rekomendasi 2C)

b) Adenoma Sekresi ACTH

Tata laksana utama pada adenoma sekresi ACTH adalah pembedahan dengan *transphenoidal approach* (endoskopi) untuk pasien dengan pembesaran tumor

atau perubahan visual. (Peringkat bukti IC, Rekomendasi A)

Tata laksana pembedahan adenoma sekresi ACTH yang berulang maupun radioterapi dengan penghambat steroidogenesis direkomendasikan untuk pasien dengan reseksi tidak komplis atau dengan kelainan yang menetap. (Peringkat bukti IIC, Derajat rekomendasi B)

c) Adenoma Sekresi GH-TSH

Tata laksana utama pada adenoma sekresi GH-TSH adalah pembedahan (umumnya menggunakan *transphenoidal approach endoscopic*), medikamentosa berupa pemberian bromokriptin (1x1,25mg), somatostatin analog (cth. *octreotide*), *growth-hormone antagonist*, atau pembedahan yang disertai radioterapi setelah operasi. (Peringkat bukti IIC, Rekomendasi B)

4. Neuroma Akustik

a. Diagnosis

Pemeriksaan audiometri perlu untuk mendiagnosis vestibular schwannoma meskipun 5% pasien dengan AN didapatkan masih dalam batas normal. Pemeriksaan *Pure tone* dan *speech audiometry* harus dilakukan di ruangan yang khusus. Tes ini menunjukkan hasil *asymmetric sensorineural hearing loss*, biasanya lebih jelas dengan frekuensi yang lebih tinggi dan tidak berhubungan dengan ukuran tumor.

MRI yang digunakan adalah standar pemeriksaan *Intra Auditory Canal* (IAC), yaitu FIESTA (*fast imaging employing steady-state acquisition*) dan CISS (*constructive interference in steady state*). Pemeriksaan CT scan melengkapi pemeriksaan MRI untuk melihat kondisi tulang, dan selulae mastoid. Salah satu gambaran khas dari tumor ini adalah pelebaran dari osteum kanalis akustikus internus (*trumpeting*). Normal panjang kanalis akustikus internus dari fundus ke meatus berkisar antara 5-8 mm<sup>2</sup>. (Peringkat bukti IB, Rekomendasi A)

b. Terapi

1) Pembedahan Tumor

Pengambilan tumor melalui tindakan bedah adalah terapi yang disarankan pada sebagian besar pasien yang menderita neuroma akustik. Monitor fungsi koklear (ABR) dapat juga berguna untuk *hearing conservation surgery*<sup>(3)</sup> Monitor *lower cranial nerve* yang lain dapat juga meningkatkan outcome pasien. Berdasarkan beberapa eksperimen dan data klinis IOM telah menjadi standar pelayanan pada tindakan reseksi lesi yang letaknya intraparenkim dan ekstraaksial yang sangat dekat dengan struktur vital seperti nervus kranial dan pembuluh darah. (Peringkat bukti I, Rekomendasi A)

2) Stereotactic Radiosurgery

Tindakan stereotaktik *radiosurgery* dapat dilakukan untuk tumor dengan ukuran kecil, dengan menggunakan linac based radioterapi (X-knife) atau sinar gama (*gamma knife*). Tindakan stereotaktik sangat dianjurkan oleh beberapa pusat bedah saraf di dunia. Kebanyakan tindakan ini bukan untuk menghilangkan neuroma, tetapi untuk mengontrol pertumbuhannya. (Peringkat bukti I, Rekomendasi A)

3) Kemoterapi

Pada kasus dengan neuroma akustik, kemoterapi tidak dilakukan. (Peringkat bukti II, Rekomendasi B)

5. Kraniofaringioma

a. Diagnosis

CT Scan merupakan modalitas yang ideal untuk mengevaluasi anatomi tulang dan deteksi kalsifikasi. CT Scan juga berguna dalam membedakan komponen kistik dan padat dari tumor. Tampilan kraniofaringioma pada CT Scan bergantung pada proporsi dari komponen padat dan kistik. Komponen kistik memiliki densitas rendah dan dengan pemberian kontras menyebabkan penyangatan pada bagian padat termasuk kapsul kista. (Peringkat bukti IA, Rekomendasi A)

MRI dengan pemberian kontras penting untuk menentukan topografi dan struktur dari tumor ini. Tampilan kraniofaringioma bergantung pada proporsi komponen padat dan kistik, isi kista (kolesterol, keratin, perdarahan), dan keberadaan kalsifikasi.

Sinyal dari bagian tumor adalah isointens atau relatif hipointens terhadap otak pada sekuensi T1W yang menyangat setelah pemberian gadolinium, sedangkan pada sekuensi T2W biasanya campuran hipo dan hiperintens. Kalsifikasi sulit untuk dideteksi pada pemeriksaan MRI, namun bila jumlahnya besar maka dapat terlihat sebagai sinyal hipointens pada sekuensi T1W dan T2W. Komponen kistik biasanya hipointens pada sekuensi T1W dan hiperintens pada T2W. Edema pada sekitar parenkim otak (akibat reaksi kraniofaringioma atau gangguan fokal dari cairan serebrospinal) dapat menyebar sepanjang jalur saraf penglihatan sehingga memberikan informasi yang berguna dalam membedakan kraniofaringioma dengan tumor parasellar lainnya. (Peringkat bukti IA, Rekomendasi A).

b. Terapi

1) Medikamentosa

Pemberian medikamentosa pada kraniofaringioma sama halnya dengan tumor otak secara umum yaitu penanganan edema serebri dan kejang. Obat-obatan yang diberikan meliputi steroid, manitol, saline hipertonik, dan anti kejang. Pada pasien kejang dapat dilakukan pemberian diazepam IV 0,15-0,2mg/kgBB/kali, maksimal 10mg/kali, dapat diulang 1 kali. (Peringkat bukti IIA, Rekomendasi A). Selanjutnya jika masih terdapat kejang dapat diberikan terapi lini kedua, antara lain fenitoin, asam valproat, atau levetiracetam. Dosis fenitoin adalah IV 15-20mg/kgBB perlahan-lahan (kecepatan 50mg/menit) dosis tunggal, dapat diulang 5-10mg/kgBB/kali intravena. (Peringkat bukti IIB, Rekomendasi A). Adapun dosis asam valproat adalah 20-40mg/kgBB per oral, maksimal 3000mg/kali (Peringkat bukti IIB, Rekomendasi A), sedangkan dosis levetiracetam adalah 20-60mg/kgBB per oral, maksimal 4500mg/kali, dosis tunggal. (Peringkat bukti IIB, Rekomendasi C), Tidak jarang pasien kraniofaringioma mengalami disfungsi endokrin sehingga memerlukan pemberian hormon pengganti. Kelainan endokrin yang paling sering dijumpai adalah diabetes insipidus sehingga memerlukan pemberian

hormon anti-diuretik (desmopressin) baik secara intranasal atau oral. (Peringkat bukti IA, Rekomendasi A)

2) Pembedahan

Pembedahan masih menjadi modalitas utama dalam diagnosis dan terapi pada kraniofaringioma. Beberapa tindakan pembedahan yang dapat dipilih untuk pengangkatan tumor seperti pendekatan transkranial dan pendekatan endoskopi transfenoid. Kraniofaringioma intraventrikular dapat diangkat dengan pendekatan transcallosal transventrikular. Tumor retrokiasmatis kecil dapat dioperasi melalui jalur subtemporal, sedangkan untuk tumor besar yang ekstensi ke fossa posterior hingga daerah clivus dapat dilakukan melalui pendekatan transpetrosal-transtentorial. (Peringkat bukti IA, Rekomendasi A).

Tindakan pembedahan lainnya adalah pemasangan VP shunt bila pasien juga mengalami hidrocephalus. (Peringkat bukti IA, Rekomendasi A)

3) Kemoterapi

Hingga saat ini, terdapat beberapa penelitian serial kasus yang menunjukkan efektivitas pemberian bleomycin atau IFN $\alpha$  intrakistik pada penderita kraniofaringioma. Namun masih diperlukan penelitian lebih lanjut untuk penerapan penggunaan metode ini secara luas. Hati-hati pemberian bleomycin intrakistik, karena jika obatnya keluar dan kontaminasi ke nervus optikus, dapat menyebabkan kebutaan. (Peringkat bukti IA, Rekomendasi A)

4) Radioterapi

Radioterapi merupakan salah satu modalitas penting dalam tata laksana tumor ganas otak. Radioterapi dalam tata laksana tumor ganas otak dapat diberikan sebagai terapi kuratif definitif, adjuvanpasca operasi, dan paliatif. Teknik radiasi dapat berupa FSRT atau SRS tergantung ukuran dan lokasi tumor relatif terhadap struktur kritis. Dosis radiasi FSRT berkisar antara 45 – 54 Gy dalam 25-30 fraksi. Dosis radiasi SRT atau SRS berkisar 12-40 Gy dalam 1-10 fraksi tergantung ukuran dan posisi tumor.



## 6. Medulloblastoma

### a. Diagnosis

Temuan klasik CT Scan adalah massa hipodens pada CT Scan tanpa kontras dan massa hiperdens pada CT Scan dengan kontras. (Peringkat bukti IIA, Rekomendasi A)

MRI kraniospinal secara umum memperlihatkan massa cerebellar di midline atau para median yang menyangat setelah pemberian kontras dan kadang menekan ventrikel IV. (Peringkat bukti IB, Rekomendasi C)

Sepertiga dari medulloblastoma bermetastasis di sistem saraf pusat melalui cairan serebrospinal. Pada kasus ini, pemeriksaan sitopatologik dari cairan serebrospinal dapat menunjukkan sel-sel neoplastik. (Peringkat bukti IIB, Rekomendasi B)

### b. Terapi

Tujuan utama terapi medulloblastoma adalah memulihkan fungsi dan mengurangi ukuran tumor. Terapi tergantung pada sifat tumor dan apakah terdapat perluasan ke sekitar organ lain.

#### 1) *Average-risk disease*

Rata-rata anak usia  $\geq 3$  tahun yang menjalani reseksi total atau hampir total memiliki hasil sitologi cairan serebrospinal yang negatif dan tidak ada bukti metastasis jauh. Jika hal tersebut tidak dilakukan, maka direkomendasikan modalitas kombinasi radioterapi kraniospinal dan booster fosa posterior dilanjutkan ajuvankemoterapi. (Peringkat bukti IB, Rekomendasi B)

#### 2) *High-risk disease*

Tata laksana optimal untuk anak dengan medulloblastoma metastasis, *unresectable* atau rekuren belum jelas. Disarankan radioterapi kraniospinal dan booster fosa posterior dengan *concomitant* kemoterapi.<sup>(81)</sup> (Peringkat bukti II, Rekomendasi B)

#### 3) *Infant and young children*

Bayi dan anak usia  $< 3$  tahun dengan medulloblastoma memiliki risiko tinggi mengalami defisit neurologis berat jika diberikan initial terapi dengan radioterapi kraniospinal. Kami merekomendasikan tata laksana dalam kelompok usia ini mengikuti protokol yang menggunakan kombinasi

kemoterapi serta menunda atau mengurangi penggunaan radioterapi kraniospinal. (Peringkat bukti IB, Rekomendasi 1B)

4) *Adult*

Tujuan dari pembedahan adalah menegakkan diagnosis histologi, reseksi tumor maksimal, dan menghilangkan hydrocephalus. (Peringkat bukti IB, Rekomendasi B)

7. Ependimoma

a. Diagnosis

Pada MRI dengan kontras, lesi tumor akan menyerap kontras secara homogen atau heterogen. MRI juga dapat membantu dalam mengetahui *metastatic seeding* tumor. Ependimoma dapat memberikan gambaran kistik, padat, atau campuran. (Peringkat bukti IA, Rekomendasi A)

CT Scan pada ependimoma dapat berupa massa kistik, kalsifikasi, dan lesi yang berbatas tegas dengan gambaran isodens atau hiperdens. Dengan pemberian kontras, lesi tumor akan menyerap kontras secara homogen atau heterogen. (Peringkat bukti IA, Rekomendasi A)

b. Terapi

1) Pembedahan Tumor

Reseksi tumor total atau *near total* yang diikuti komplikasi yang rendah dimungkinkan dengan semakin berkembangnya teknik pembedahan mikro, fasilitas neuronavigasi intraoperatif, ultrasound intraoperatif, dan *intraoperative neurophysiologic monitoring*. Reseksi total lebih mudah dicapai pada ependimoma yang lokasinya supratentorial daripada infratentorial yang sering pada dasar ventrikel IV. (Peringkat bukti IA, Rekomendasi A)

2) Penanganan Hidrosefalus

Pilihan tindakan:

a) *Endoscopic Third Ventriculostomy* (ETV) adalah pilihan utama, kecuali didapatkan obliterasi sisterna interpendikular. (Peringkat bukti IIA, Rekomendasi B).

b) Insersi EVD ataupun VP *Shunt* dapat dilakukan untuk drainase CSS. (Peringkat bukti IIA, Rekomendasi B).

3) Radioterapi

- a) Radioterapi mempunyai peran penting dalam manajemen ependimoma terutama pada anaplastic ependymoma WHO grade III. (Peringkat bukti IV, Rekomendasi C)
- b) Radioterapi pada ependimoma WHO grade I setelah dilakukan reseksi total tidak diperlukan, kecuali didapatkan bukti adanya penyebaran tumor melalui CSF. (Peringkat bukti IIA, Rekomendasi B)
- c) *Stereotactic radiosurgery* (SRS) atau *stereotactic radiotherapy* (SRT) dapat dipertimbangkan dalam penanganan residual anaplastic ependymoma dan ependimoma rekuren setelah dilakukan standar terapi (operasi dan atau radioterapi). (Peringkat bukti III A, Rekomendasi C)

4) Kemoterapi

Kemoterapi bukan standar tata laksana pada ependimoma, karena ependimoma merupakan tumor yang resisten terhadap kemoterapi. (Peringkat bukti III B, Rekomendasi C)

8. Limfoma Sistem Saraf Pusat

a. Diagnosis

Pemeriksaan radiologi untuk menunjang diagnosis limfoma sistem saraf pusat adalah CT Scan dan MRI. Pada CT Scan nonkontras, dapat ditemukan gambaran hiperdens maupun isodens, namun pada CT Scan dengan kontras akan tampak *enhancement*. (Peringkat bukti IIB, Rekomendasi B)

Temuan pada MRI merupakan lesi *enhance* pada basal ganglia dan periventrikuler. Lesi dapat berupa massa soliter atau multipel. Pada T1, akan tampak gambaran hipointens dibandingkan white matter. MR spektroskopi akan ditemukan gambaran *Choline peak* yang luas dengan rasio choline/creatinine terbalik dan *lactate peak*. Pada MR perfusi, ditemukan peningkatan ringan rCBV dan angiogenesis. (Peringkat bukti IB, Rekomendasi B)

Pemeriksaan laboratorium untuk limfoma sistem saraf pusat adalah analisa CSS dan serologi HIV. (Peringkat bukti IIB, Rekomendasi B)

Serologi HIV (*Human Immunodeficiency Virus*) perlu dikerjakan karena limfoma sistem saraf pusat diderita  $\pm$  10% dari penderita HIV. (Peringkat bukti IIA, Rekomendasi A)

Pemeriksaan patologi anatomi akan menunjukkan *diffuse large B cell lymphoma* pada >95% kasus. Skrining untuk mencari limfoma di organ lain perlu dilakukan, misalnya lesi di korda spinalis, limfoma okular, keterlibatan leptomeningeal, dan lesi intrakranial soliter maupun multipel.

b. Terapi

1) Medikamentosa

Kortikosteroid dapat menimbulkan regresi limfoma pada 40% kasus secara radiologis. (Peringkat bukti IIA, Rekomendasi 2A).

2) Pembedahan

Pembedahan dekompresi dengan reseksi sebagian ataupun total dari tumor tidak mempengaruhi prognosa pasien. Tujuan utama dari pembedahan pada kasus limfoma sistem saraf pusat adalah biopsi. Disarankan untuk menggunakan teknik stereotaktik. (Peringkat bukti IB, Rekomendasi B).

3) Kemoterapi

Induksi kemoterapi untuk limfoma SSP adalah dengan menggunakan metotreksat dosis tinggi 3,5-5g/m<sup>2</sup> setiap 2 minggu sebanyak 4-5 dosis dan bersamaan dengan vinkristin 2mg intravena pada dosis pertama dan dosis kedua metotreksat, dan procarbazin 100mg/m<sup>2</sup> peroral setiap hari dalam 7 hari dengan dosis metotreksat pertama dan ketiga. Setelah terapi metotreksat komplit diberikan dosis tinggi cytarabine 3g/m<sup>2</sup> tiap hari sehari dua kali diulang 3-4 minggu sekali dua siklus. Jika pasien mendapatkan respons komplit pada terapi ini, pertimbangkan kombinasi dengan Ifosfamid 2g/m<sup>2</sup> IV setiap hari dalam tiga hari. (Peringkat bukti IB, Rekomendasi C). Pada pasien limfoma SSP terdapat alternatif cara memberikan kemoterapi, yaitu secara intratekal. Kemoterapi intratekal diberikan dengan menggunakan metotreksat, cytarabine, dan hidrokortison. Randomized trial lebih lanjut dibutuhkan untuk menyesuaikan jadwal, dosis, dan

menurunkan efek samping dari kemoterapi intratekal dan sistemik. (Peringkat bukti IIA, Rekomendasi B).

4) Radioterapi

Pasien yang tidak menunjukkan respons komplis pascakemoterapi sebaiknya dilakukan radiasi WBRT dengan atau tanpa booster, termasuk pada kasus insersi pada nervus optikus pada bola mata (1/3 posterior). Atau pertimbangkan dosis tinggi kemoterapi dan transplantasi stem sel autolog (thiotepa 250-300mg/m<sup>2</sup> perhari-8 dan-7, bisulfan 3,2mg/kg IV hari -6 sampai -4, dan cyclophosphamid 2g/m<sup>2</sup> hari-3 dan-2, ASCT/Autologous stem-cell transplantation hari 0). (Peringkat bukti IIA, Reukomendasi B).

9. Tumor Pineal

a. Diagnosis

1) Penanda Tumor

Peningkatan  $\beta$ -hCG biasanya berhubungan dengan khorioikarsinoma, sementara penurunan  $\beta$ -hCG berhubungan dengan beberapa tumor, tidak semuanya karsinoma embrional dan germinoma. Sampel diambil dari CSS dan darah (lebih baik CSS) (Peringkat bukti II, Rekomendasi B)

Peningkatan AFP terjadi pada tumor endodermal, karsinoma embrional, dan kadang pada teratoma. (Peringkat bukti I, Rekomendasi A)

Peningkatan PALP didapatkan pada germinoma. (Peringkat bukti II, Rekomendasi B)

2) Pemeriksaan Penunjang

MRI dengan komponen kistik paling sering ditemukan pada sel tumor geminal non germinoma. Lesi multipel merupakan karakteristik dari sel tumor germinal. Edema peritumoral yang berat lebih sering ditemukan pada germinoma. Ekstensi hingga ke talamus didapatkan hingga 80% pada germinoma. (Peringkat bukti I, Rekomendasi A)

b. Terapi

1) Medikamentosa

Pemberian obat-obatan pada tumor pineal sama halnya dengan pasien tumor secara umum terkait dengan edema serebri hingga terjadinya kejang, meliputi steroid, manitol, salin hipertonik, dan anti kejang. (Peringkat bukti II, Rekomendasi B)

Pada pasien kejang dapat dilakukan pemberian diazepam IV 0,15-0,2mg/kgBB/kali, maksimal 10mg/kali, dapat diulang 1 kali. (Peringkat bukti IIA, Rekomendasi A). Selanjutnya jika masih terdapat kejang dapat diberikan terapi lini kedua, antara lain fenitoin, asam valproat, atau levetiracetam. Dosis fenitoin adalah IV 15-20mg/kgBB perlahan-lahan (kecepatan 50mg/menit) dosis tunggal, dapat diulang 5-10mg/kgBB/kali intravena. (Peringkat bukti IIB, Rekomendasi A). Adapun dosis asam valproat adalah 20-40mg/kgBB per oral, maksimal 3000mg/kali (Peringkat bukti IIB, Rekomendasi A), sedangkan dosis levetiracetam adalah 20-60mg/kgBB per oral, maksimal 4500mg/kali, dosis tunggal. (Peringkat bukti IIB, Rekomendasi C),

2) Pembedahan

*Gross total resection* tidak menjadi pertimbangan utama karena hanya pada teratoma matur dengan kapsul dan beberapa tumor lainnya yang memiliki batas tegas hal ini dapat dikerjakan, selebihnya sebagian besar tumor akan memiliki ekstensi baik lokal maupun regional sehingga memiliki risiko lebih tinggi untuk terjadinya morbiditas (3-10%) hingga mortalitas (4-10)%. (Peringkat bukti II, Rekomendasi B)

3) Kemoterapi

Pada tumor sel germinal non-germinoma disarankan untuk memberikan kombinasi radioterapi dan kemoterapi karena tingkat keberhasilan hidup selama 5 tahun hanya 30-65% dengan radioterapi. Rejimen dari Einhorn meliputi cisplatin, vinblastine, dan bleomisin. Selanjutnya digunakan VP-16 untuk menggantikan vinblastine dan bleomisin. (Peringkat bukti II, Rekomendasi B)

4) Radioterapi

Radioterapi merupakan pilihan utama untuk jenis germinoma. Radioterapi ini juga dapat diberikan untuk jenis tumor maligna yang lain setelah pembedahan seperti pineocitoma, salah satu tumor parenkimal pineal. Jika didapatkan *seeding* pada spinal aksis, dapat dilakukan radioterapi kraniospinal dengan *booster* pada jaringan tumor. (Peringkat bukti II, Rekomendasi B)

B. Tumor Otak Sekunder

1. Diagnosis

CT Scan sering digunakan sebagai pemeriksaan skrining pada pasien dengan gejala akut. Gambaran CT Scan umumnya dapat berupa lesi bulat, berbatas tegas dengan peritumoral edema yang lebih luas (*fingers of edema*). Bila terdapat lesi multipel maka jumlah lesi terbanyak yang tampak adalah jumlah yang paling benar (*Chamber's rule*). (Peringkat bukti II, Rekomendasi B)

MRI merupakan sarana diagnostik pilihan untuk mendeteksi metastasis intrakranial. Bilamana terdapat kecurigaan klinis tinggi, MRI dengan kontras dapat memperlihatkan metastasis dengan baik karena adanya kerusakan sawar darah-otak (*blood brain barrier*) oleh metastasis. Pemeriksaan MRI lebih sensitif daripada CT Scan terutama di daerah fossa posterior. (Peringkat bukti I, Rekomendasi A)

MRI kepala dan spinal dengan kontras gadolinium merupakan teknik pilihan untuk mengevaluasi pasien dengan dugaan leptomeningeal metastasis. Oleh karena leptomeningeal metastasis melibatkan seluruh *neuraxis*, diperlukan pencitraan seluruh SSP (otak dan spinal). (Peringkat bukti III)

Ditemukannya sel maligna pada cairan serebrospinal merupakan bukti terjadinya leptomeningeal metastasis. Pemeriksaan sitologi cairan serebrospinal masih merupakan baku emas hingga saat ini. (Peringkat bukti III)

2. Terapi

a. Medikamentosa

Pemberian kortikosteroid (deksametason) dianjurkan untuk mengurangi gejala peningkatan tekanan intrakranial dan edema

otak karena metastasis otak. Dosis deksametason yang dianjurkan adalah 4-16 mg/hari tergantung berat ringan gejala klinis. (Peringkat bukti III, Rekomendasi C)

b. Pembedahan

Pembedahan metastasis otak yang dilanjutkan dengan *whole brain radiotherapy* (WBRT) merupakan modalitas terapi yang baik dalam mengontrol tumor di lokasi metastasis dan di otak secara keseluruhan bila dibandingkan dengan pembedahan saja. (Peringkat bukti I, Rekomendasi A)

c. Kemoterapi

Pemberian kemoterapi secara rutin setelah WBRT pada metastasis otak belum menunjukkan peningkatan *survival* dan tidak direkomendasikan. (Peringkat bukti I, Rekomendasi A)

Pada pasien keganasan hematologik dengan aliran CSS yang normal dan tidak ada bukti obstruksi, dapat dipertimbangkan pemberian kemoterapi intratekal melalui kateter intraventrikel atau reservoir Ommaya (Peringkat bukti III).

Pilihan kemoterapi sistemik metotreksat dosis tinggi dapat diberikan pada pasien limfoma. (Peringkat bukti III)

d. Radioterapi

Pada keganasan hematologik, *whole brain radiotherapy* dan/atau *involved radiotherapy* (lokal) dapat diberikan pada lesi berbentuk nodul dan lesi yang menimbulkan gejala (simptomatik). *Craniospinal irradiation* dapat diberikan pada pasien dengan keterlibatan otak dan spinal. (Peringkat bukti III)

e. *Radiosurgery*

*Stereotactic Radiosurgery* (SRS) dosis tunggal bersama dengan WBRT memberikan *survival* pasien yang lebih lama dibandingkan dengan WBRT saja pada pasien dengan metastasis soliter dengan KPS>70. (Peringkat bukti I, Rekomendasi A)

*Stereotactic Radiosurgery* (SRS) dosis tunggal dapat memberikan *survival* yang sepadan pada kasus tertentu pada pasien dengan metastasis otak bila dibandingkan dengan kombinasi WBRT dan SRS dosis tunggal. (Peringkat bukti II, Rekomendasi B)



## BAB V SIMPULAN

Penyusunan Pedoman Nasional Pelayanan Kedokteran (PNPK) penanganan tumor otak yang berisi pedoman layanan pasien tumor otak mulai dari pencegahan, diagnosis, pengobatan secara komprehensif hingga *follow up* pasien telah dapat diselesaikan.

Besar harapan kami agar PNPK penanganan tumor otak ini dapat menjadi acuan dalam menyusun Panduan Praktik Klinik (PPK) di fasilitas kesehatan baik di tingkat primer sampai dengan tingkat tersier. Dan tidak menutup kemungkinan akan mengalami revisi, mengikuti perkembangan dan kemajuan ilmu kedokteran dan teknologi.

Daftar Pustaka

1. Jung KW, Ha J, Lee SH, Won YJ, Yoo H. An updated nationwide epidemiology of primary brain tumors in republic of Korea. *Brain Tumor Res Treat.* 2013;1(1):16-23.
2. Comelli I, Lippi G, Campana V, Servadei F, Cervellin G. Clinical presentation and epidemiology of brain tumors firstly diagnosed in adults in the Emergency Department: a 10-year, single center retrospective study. *Ann Transl Med.* 2017;5(13):269.
3. Brennan PM. Tumours of the central nervous system. *Surgery (Oxford).* 2018;36(11):630-6.
4. Iqbal U. Brain tumor management guide. *Theranostics Brain Disord.* 2017;2(1):TBD.MS.ID.555580.
5. Brat DJ, Perry A. Astrocytic and Oligodendroglial Tumors. *Practical Surgical Neuropathology* 2010. p. 63-102.
6. Herholz K. Brain Tumors: An Update on Clinical PET Research in Gliomas. *Semin Nucl Med.* 2017;47(1):5-17.
7. Metastatic brain tumors Chicago, IL: American Brain Tumor Association; 2017 [Available from: <https://www.abta.org/publications/meningioma/>].
8. (SIGN) SIGN. SIGN 50: a guideline developer's handbook. Edinburgh: Sign; 2015.
9. Adelson B. Issues in scientific creativity: insight, perseverance and personal technique. *Journal of the Franklin Institute.* 2003;340(3-4):163-89.
10. Nabors LB, Portnow J, Ammirati M, Baehring J, Brem H, Brown P, et al. Central Nervous System Cancers, Version 1.2015. *Journal of the National Comprehensive Cancer Network.* 2015;13(10):1191-202.
11. Rigakos G, Liakou CI, Felipe N, Orkoulas-Razis D, Razis E. Clinical Presentation, Diagnosis, and Radiological Findings of Neoplastic Meningitis. *Cancer Control.* 2017;24(1):9-21.
12. Ryken TC, McDermott M, Robinson PD, Ammirati M, Andrews DW, Asher AL, et al. The role of steroids in the management of brain metastases: a systematic review and evidence-based clinical practice guideline. *J Neurooncol.* 2010;96(1):103-14.
13. Prabhakar H, Singh GP, Anand V, Kalavani M. Mannitol versus hypertonic saline for brain relaxation in patients undergoing craniotomy. *Cochrane Database Syst Rev.* 2014(7):CD010026.

14. Portnow J, Suleman S, Grossman SA, Eller S, Carson K. A cyclooxygenase-2 (COX-2) inhibitor compared with dexamethasone in a survival study of rats with intracerebral 9L gliosarcomas. *Neuro Oncol.* 2002;4(1):22-5.
15. Neumann JO, Campos B, Younes B, Jakobs M, Jungk C, Beynon C, et al. Frame-based stereotactic biopsies using an intraoperative MR-scanner are as safe and effective as conventional stereotactic procedures. *PLoS One.* 2018;13(10):e0205772.
16. Wang W, Hu Y, Lu P, Li Y, Chen Y, Tian M, et al. Evaluation of the diagnostic performance of magnetic resonance spectroscopy in brain tumors: a systematic review and meta-analysis. *PLoS One.* 2014;9(11):e112577.
17. Provenzale JM, Shah K, Patel U, McCrory DC. Systematic review of CT and MR perfusion imaging for assessment of acute cerebrovascular disease. *AJNR Am J Neuroradiol.* 2008;29(8):1476-82.
18. Smith H, Taplin A, Syed S, Adamo MA. Correlation between intraoperative ultrasound and postoperative MRI in pediatric tumor surgery. *J Neurosurg Pediatr.* 2016;18(5):578-84.
19. Eljamel S. 5-ALA Fluorescence Image Guided Resection of Glioblastoma Multiforme: A Meta-Analysis of the Literature. *Int J Mol Sci.* 2015;16(5):10443-56.
20. Kaylie DM, Horgan MJ, Delashaw JB, McMenomey SO. A meta-analysis comparing outcomes of microsurgery and gamma knife radiosurgery. *Laryngoscope.* 2000;110(11):1850-6.
21. Pourzitaki C, Tsaousi G, Apostolidou E, Karakoulas K, Kouvelas D, Amaniti E. Efficacy and safety of prophylactic levetiracetam in supratentorial brain tumour surgery: a systematic review and meta-analysis. *Br J Clin Pharmacol.* 2016;82(1):315-25.
22. van Breemen MSM, Wilms EB, Vecht CJ. Epilepsy in patients with brain tumours: epidemiology, mechanisms, and management. *The Lancet Neurology.* 2007;6(5):421-30.
23. Indrawati LA WW, Budikayanti A, Octaviana F, Syeban Z. Status Epilpetikus. In: Aninditha T WW, editor. *Buku ajar Neurologi.* Jakarta: Departemen Neurologi. Jakarta; 2017. p. 98-104.
24. Vecht CJ BM. Optimizing therapy of seizures in patients with brain tumors. *Neurology.* 2006;67(S10-S13).
25. (PERDOSSI). KSEPDSSI. *Pedoman tata laksana epilepsi.* Surabaya: Airlangga University Press; 2014.

26. Gretchen M. Brophy RB, Jan Claassen, Brian Alldredge, Thomas P. Bleck, Tracy Glauser, Suzette M. La Roche. Guidelines for the Evaluation and Management of Status Epilepticus. *Neurocrit Care*. 2012;17:3-23.
27. De Witt Hamer PC, Robles SG, Zwinderman AH, Duffau H, Berger MS. Impact of intraoperative stimulation brain mapping on glioma surgery outcome: a meta-analysis. *J Clin Oncol*. 2012;30(20):2559-65.
28. M B. Radiosurgery for Brain Tumors. *BMJ*. 1999;318:411-2.
29. Husain ZA SA, De Salles A et al. Stereotactic body radiotherapy for de novo spinal metastases: systematic review. *J Neurosurg spine*. 2017;27:295-302.
30. Cherian S, Chao ST, Murphy ES, Suh JH. Benign Tumors of the Central Nervous System. *Target Volume Delineation and Field Setup*2013. p. 247-54.
31. Rogers L, Do Y, Engh A. Central nervous system cancers: National Comprehensive Cancer Network; 2018 [Available from: [nccn.org](http://nccn.org)].
32. Merchant TE LC, Xiong X, Kun LE, Boop FA, Sanford RA. Conformal radiotherapy after surgery for paediatric ependymoma: a prospective study. *Lancet Oncol*. 2009;10(258-66).
33. vaillant B LM. Treatment of spinal cord tumors. *Curr Treat Options Neurol*. 2009;11:315-24.
34. Weksberg DC, Lu JJ, Chang EL. Palliative Radiation for Brain Metastases. *Target Volume Delineation and Field Setup*2013. p. 239-45.
35. Stewart LA. Chemotherapy in adult high-grade glioma: a systematic review and meta-analysis of individual patient data from 12 randomised trials. *The Lancet*. 2002;359(9311):1011-8.
36. Sinicrope K, Batchelor T. Primary Central Nervous System Lymphoma. *Neurol Clin*. 2018;36(3):517-32.
37. Cederholm T, Bosaeus I, Barazzoni R, Bauer J, Van Gossum A, Klek S, et al. Diagnostic criteria for malnutrition - An ESPEN Consensus Statement. *Clin Nutr*. 2015;34(3):335-40.
38. Wheelwright S, Darlington AS, Hopkinson JB, Fitzsimmons D, Johnson C. A systematic review and thematic synthesis of quality of life in the informal carers of cancer patients with cachexia. *Palliat Med*. 2016;30(2):149-60.
39. Arends J, Bachmann P, Baracos V, Barthelemy N, Bertz H, Bozzetti F, et al. ESPEN guidelines on nutrition in cancer patients. *Clin Nutr*. 2017;36(1):11-48.

40. August DA, Huhmann MB, American Society for Parenteral Nutrition Board of Directors. A.S.P.E.N. clinical guidelines: nutrition support therapy during adult anticancer treatment and in hematopoietic cell transplantation. *JPEN J Parenter Enteral Nutr.* 2009;33(5):472-500.
41. Veterans Affairs Total Parenteral Nutrition Cooperative Study Group. Perioperative total parenteral nutrition in surgical patients. *N Engl J Med.* 1991;325(8):525-32.
42. Wu G-H. Perioperative artificial nutrition in malnourished gastrointestinal cancer patients. *World Journal of Gastroenterology.* 2006;12(15).
43. Ruiz Garcia V, Lopez-Briz E, Carbonell Sanchis R, Gonzalez Perales JL, Bort-Marti S. Megestrol acetate for treatment of anorexia-cachexia syndrome. *Cochrane Database Syst Rev.* 2013(3):CD004310.
44. Tazi E, Errihani H. Treatment of cachexia in oncology. *Indian J Palliat Care.* 2010;16(3):129-37.
45. Cangiano C, Laviano A, Meguid MM, Mulieri M, Conversano L, Preziosa I, et al. Effects of Administration of Oral Branched-Chain Amino Acids on Anorexia and Caloric Intake in Cancer Patients. *JNCI Journal of the National Cancer Institute.* 1996;88(8):550-2.
46. Wisner WB, A. Practical management of chemotherapy-induced nausea and vomiting. *Oncology (Williston Park).* 2005;19(5):637-45.
47. Janda M, Eakin EG, Bailey L, Walker D, Troy K. Supportive care needs of people with brain tumours and their carers. *Support Care Cancer.* 2006;14(11):1094-103.
48. Choudry HA, Pan M, Karinch AM, Souba WW. Branched-chain amino acid-enriched nutritional support in surgical and cancer patients. *J Nutr.* 2006;136(1 Suppl):314S-8S.
49. Noorlag L, De Vos FY, Kok A, Broekman MLD, Seute T, Robe PA, et al. Treatment of malignant gliomas with ketogenic or caloric restricted diets: A systematic review of preclinical and early clinical studies. *Clin Nutr.* 2018.
50. Winter SF, Loebel F, Dietrich J. Role of ketogenic metabolic therapy in malignant glioma: A systematic review. *Crit Rev Oncol Hematol.* 2017;112:41-58.
51. O'Dell MWL, C.D.; Schwabe, E.; Post, T.; Embry, E.; Rehabilitation of patients with brain tumors. In: Stubblefield DMOD, M.W., editor. *Cancer rehabilitation, principles and practice.* New York: Demos Medical Publishing; 2009. p. 517-23.

52. Braga M, Gianotti L, Vignali A, Carlo VD. Preoperative oral arginine and n-3 fatty acid supplementation improves the immunometabolic host response and outcome after colorectal resection for cancer. *Surgery*. 2002;132(5):805-14.
53. de Luis DA, Izaola O, Cuellar L, Terroba MC, Aller R. Randomized clinical trial with an enteral arginine-enhanced formula in early postsurgical head and neck cancer patients. *Eur J Clin Nutr*. 2004;58(11):1505-8.
54. van Bokhorst-De Van Der Schueren MA, Quak JJ, von Blomberg-van der Flier BM, Kuik DJ, Langendoen SI, Snow GB, et al. Effect of perioperative nutrition, with and without arginine supplementation, on nutritional status, immune function, postoperative morbidity, and survival in severely malnourished head and neck cancer patients. *Am J Clin Nutr*. 2001;73(2):323-32.
55. Rolfe RD. The role of probiotic cultures in the control of gastrointestinal health. *J Nutr*. 2000;130(2S Suppl):396S-402S.
56. Arends J. Nutritional support in cancer: Pharmacologic therapy: ESPEN; 2018 [Available from: [www.espen.org](http://www.espen.org)].
57. Argiles JM, Olivan M, Busquets S, Lopez-Soriano FJ, Argiles JM. Optimal management of cancer anorexia&ndash;cachexia syndrome. *Cancer Management and Research*. 2010.
58. Pronsky ZM. Food medication interaction. 13 ed. Crowe JPY, V.S.L.; Elbe, D.; Epstein, S.; Roberts,W., editor. Birchrunville, PA: Food-Medication Interactions 2004.
59. D.J.; VMMRJCF. Rehabilitation for patients with cancer diagnosis. In: Frontera WR, editor. *DeLisa's Physical Medicine and Rehabilitation*. 5 ed. Philadelphia: Lippincott Williams & Wilkins; 2010. p. 1171-2.
60. Khan F, Amatya B, Ng L, Drummond K, Olver J. Multidisciplinary rehabilitation after primary brain tumour treatment. *Cochrane Database Syst Rev*. 2013(1):CD009509.
61. Tulaar ABM, Wahyuni LK, Nuhonni SA. *Pedoman Pelayanan Kedokteran Fisik dan Rehabilitasi pada Disabilitas*. Jakarta: Perdosi; 2015.
62. Wahyuni LK, Tulaar ABM. *Panduan Pelayanan Klinis Kedokteran Fisik dan Rehabilitasi: Disabilitas Pada Kanker*. Jakarta: Perdorsi; 2014.
63. Nuhonni SA, Tulaar ABM, Wahyuni LK. *Panduan Pelayanan Kedokteran Fisik dan Rehabilitasi: Disabilitas pada Kanker*. Jakarta: Perdosi; 2014.

64. Gillis TA, Yadav R, Guo Y. Rehabilitation of patients with neurologic tumors and cancer-related central nervous system disabilities. I. In: Levin VA, editor. *Cancer in the Nervous System* 22 ed. London: Oxford University Press; 2002.
65. Heilman CB, Saris S. Malignancies of the brain. *A Lange Clinical Manual Practical Oncology*. Connecticut: Appleton&Lange; 1994. p. 435-53.
66. Wahyuni LK, Tulaar ABM. Tumor otak. *Panduan Pelayanan Klinis Kedokteran Fisik dan Rehabilitasi*. Jakarta: Perdorsi; 2014.
67. Butler RW, Copeland DR, Fairclough DL, Mulhern RK, Katz ER, Kazak AE, et al. A multicenter, randomized clinical trial of a cognitive remediation program for childhood survivors of a pediatric malignancy. *J Consult Clin Psychol*. 2008;76(3):367-78.
68. Party ACNAbTGW. Clinical practice guidelines for the management of adult gliomas: astrocytomas and oligodendrogliomas. Sydney: Cancer Council Australia, Australian Cancer Network and Clinical Oncological Society of Australia; 2009.
69. Wahyuni LK, Tulaar ABM. Sindroma dekondisi. *Panduan Pelayanan Klinis Kedokteran Fisik dan Rehabilitasi*. Jakarta: Perdorsi; 2014. p. 226-39.
70. Poggi G, Liscio M, Adduci A, Galbiati S, Massimino M, Sommovigo M, et al. Psychological and adjustment problems due to acquired brain lesions in childhood: a comparison between post-traumatic patients and brain tumour survivors. *Brain Inj*. 2005;19(10):777-85.
71. Daly JML, M.D.; Goldfine, J.; Shou, J.; Weintraub, F.; Rosato, E.F.; Lavin, P. Enteral nutrition with supplemental arginine, RNA, and omega-3 fatty acids in patients after operation: Immunologic, metabolic, and clinical outcome. *Surgery*. 1992;112(1):56-67.
72. Di Cristofori A, Del Bene M, Locatelli M, Boggio F, Ercoli G, Ferrero S, et al. Meningioma and Bone Hyperostosis: Expression of Bone Stimulating Factors and Review of the Literature. *World Neurosurg*. 2018;115:e774-e81.
73. da Silva CE, de Freitas PEP. Classification of Meningiomas Based on Their Surgical Removal, World Health Organization Grade, and Cytogenetic Profile: A Treatment Algorithm. *World Neurosurg*. 2017;105:289-93.
74. Goldbrunner R, Minniti G, Preusser M, Jenkinson MD, Sallabanda K, Houdart E, et al. EANO guidelines for the diagnosis and treatment of meningiomas. *The Lancet Oncology*. 2016;17(9):e383-e91.

75. Patra DP, Savardekar AR, Dossani RH, Narayan V, Mohammed N, Nanda A. Meningioma: The Tumor That Taught Us Neurosurgery. *World Neurosurg.* 2018;118:342-7.
76. Proctor DT, Ramachandran S, Lama S, Sutherland GR. Towards Molecular Classification of Meningioma: Evolving Treatment and Diagnostic Paradigms. *World Neurosurg.* 2018;119:366-73.
77. Apra C, Peyre M, Kalamarides M. Current treatment options for meningioma. *Expert Rev Neurother.* 2018;18(3):241-9.
78. Wiemels J, Wrensch M, Claus EB. Epidemiology and etiology of meningioma. *J Neurooncol.* 2010;99(3):307-14.
79. Barnholtz-Sloan JS, Kruchko C. Meningiomas: causes and risk factors. *Neurosurg Focus.* 2007;23(4):E2.
80. Park JK. Epidemiology, pathology, clinical features, and diagnosis of meningioma: UpToDate; 2018 [Available from: [www.uptodate.com](http://www.uptodate.com)].
81. Louis DN, Perry A, Reifenberger G, von Deimling A, Figarella-Branger D, Cavenee WK, et al. The 2016 World Health Organization Classification of Tumors of the Central Nervous System: a summary. *Acta Neuropathol.* 2016;131(6):803-20.
82. Magill ST, Young JS, Chae R, Aghi MK, Theodosopoulos PV, McDermott MW. Relationship between tumor location, size, and WHO grade in meningioma. *Neurosurg Focus.* 2018;44(4):E4.
83. Kuratsu J, Kochi M, Ushio Y. Incidence and clinical features of asymptomatic meningiomas. *J Neurosurg.* 2000;92(5):766-70.
84. Rockhill J, Mrugala M, Chamberlain MC. Intracranial meningiomas: an overview of diagnosis and treatment. *Neurosurg Focus.* 2007;23(4):E1.
85. Rogers L, Barani I, Chamberlain M, Kaley TJ, McDermott M, Raizer J, et al. Meningiomas: knowledge base, treatment outcomes, and uncertainties. A RANO review. *J Neurosurg.* 2015;122(1):4-23.
86. Shah AH, Patel N, Raper DM, Bregy A, Ashour R, Elhammady MS, et al. The role of preoperative embolization for intracranial meningiomas. *J Neurosurg.* 2013;119(2):364-72.
87. Park JKS, H.A.;. Management of known or presumed benign (WHO grade I) meningioma: UpToDate; 2018 [Available from: [www.uptodate.com](http://www.uptodate.com)].
88. Shah A, Choudhri O, Jung H, Li G. Preoperative endovascular embolization of meningiomas: update on therapeutic options. *Neurosurg Focus.* 2015;38(3):E7.



89. Singla A, Deshaies EM, Melnyk V, Toshkezi G, Swarnkar A, Choi H, et al. Controversies in the role of preoperative embolization in meningioma management. *Neurosurg Focus*. 2013;35(6):E17.
90. Schipmann S, Schwake M, Sporns PB, Voss KM, Sicking J, Spille DC, et al. Is the Simpson Grading System Applicable to Estimate the Risk of Tumor Progression After Microsurgery for Recurrent Intracranial Meningioma? *World Neurosurg*. 2018;119:e589-e97.
91. Terrier LM, Bernard F, Fournier HD, Morandi X, Velut S, Henaux PL, et al. Spheno-Orbital Meningiomas Surgery: Multicenter Management Study for Complex Extensive Tumors. *World Neurosurg*. 2018;112:e145-e56.
92. Kaur G, Sayegh ET, Larson A, Bloch O, Madden M, Sun MZ, et al. Adjuvant radiotherapy for atypical and malignant meningiomas: a systematic review. *Neuro Oncol*. 2014;16(5):628-36.
93. Harris AE, Lee JYK, Omalu B, Flickinger JC, Kondziolka D, Lunsford LD. The effect of radiosurgery during management of aggressive meningiomas. *Surgical Neurology*. 2003;60(4):298-305.
94. Rodolfo H, Eben A, Jay SL, Dennis CS, Patrick W, Maureen PF, et al. Results of Linear Accelerator-based Radiosurgery for Intracranial Meningiomas. *Neurosurgery*. 1998;42(3):446-54.
95. Dziuk TW, Woo S, Butler EB, Thornby J, Grossman R, Dennis WS, et al. *Journal of Neuro-Oncology*. 1998;37(2):177-88.
96. Milosevic MF, Frost PJ, Laperriere NJ, Wong CS, Simpson WJ. Radiotherapy for atypical or malignant intracranial meningioma. *International Journal of Radiation Oncology\*Biophysics*. 1996;34(4):817-22.
97. Goldsmith BJ, Wara WM, Wilson CB, Larson DA. Postoperative irradiation for subtotally resected meningiomas. A retrospective analysis of 140 patients treated from 1967 to 1990. *J Neurosurg*. 1994;80(2):195-201.
98. Pasquier D, Bijmolt S, Veninga T, Rezvoy N, Villa S, Krengli M, et al. Atypical and malignant meningioma: outcome and prognostic factors in 119 irradiated patients. A multicenter, retrospective study of the Rare Cancer Network. *Int J Radiat Oncol Biol Phys*. 2008;71(5):1388-93.
99. Rogers L, Mehta M. Role of radiation therapy in treating intracranial meningiomas. *Neurosurg Focus*. 2007;23(4):E4.
100. Modha A, Gutin PH. Diagnosis and Treatment of Atypical and Anaplastic Meningiomas: A Review. *Neurosurgery*. 2005;57(3):538-50.
101. Newton HB. *Journal of Neuro-Oncology*. 2000;49(2):165-70.

102. Mason WP, Gentili F, Macdonald DR, Hariharan S, Cruz CR, Abrey LE. Stabilization of disease progression by hydroxyurea in patients with recurrent or unresectable meningioma. *J Neurosurg.* 2002;97(2):341-6.
103. Schrell UM, Rittig MG, Anders M, Koch UH, Marschalek R, Kiesewetter F, et al. Hydroxyurea for treatment of unresectable and recurrent meningiomas. II. Decrease in the size of meningiomas in patients treated with hydroxyurea. *J Neurosurg.* 1997;86(5):840-4.
104. Hub CC. About cancer cachexia: Cancer Cachexia Hub; 2014 [Available from: <http://www.cancercachexia.com/about-cancer-cachexia-hcp>].
105. Marosi C. Drug therapy for recurrent, progressive, atypical, and malignant meningiomas. memo - Magazine of European Medical Oncology. 2012;5(3):218-22.
106. Stafford SL, Perry A, Suman VJ, Meyer FB, Scheithauer BW, Lohse CM, et al. Primarily resected meningiomas: outcome and prognostic factors in 581 Mayo Clinic patients, 1978 through 1988. *Mayo Clin Proc.* 1998;73(10):936-42.
107. Sarica FB, Cekinmez M, Tufan K, Sen O, Onal HC, Mertsoylu H, et al. Five-year follow-up results for patients diagnosed with anaplastic astrocytoma and effectiveness of concomitant therapy with temozolomide for recurrent anaplastic astrocytoma. *Asian J Neurosurg.* 2012;7(4):181-90.
108. Malueka RGYA, A. Peran penanda molekular pada terapi glioma. *Neurona.* 2017;35(1).
109. Barbosa BJ, Mariano ED, Batista CM, Marie SK, Teixeira MJ, Pereira CU, et al. Intraoperative assistive technologies and extent of resection in glioma surgery: a systematic review of prospective controlled studies. *Neurosurg Rev.* 2015;38(2):217-26; discussion 26-7.
110. Wong ET, Wu JK. Overview of the clinical features and diagnosis of brain tumors in adults: UpToDate; 2018 [Available from: [www.uptodate.com](http://www.uptodate.com)].
111. Broniscer A, Tatevossian RG, Sabin ND, Klimo P, Jr., Dalton J, Lee R, et al. Clinical, radiological, histological and molecular characteristics of paediatric epithelioid glioblastoma. *Neuropathol Appl Neurobiol.* 2014;40(3):327-36.
112. Elrahim EA, Elzaki A, Hassan A, Abd Elgyoum AM, Osman H. The Sensitivity of Computerized Tomography in Diagnosis of Brain Astrocytomas. *Open Journal of Radiology.* 2014;04(04):309-13.

113. Kono K, Inoue Y, Nakayama K, Shakudo M, Morino M, Ohata K, et al. The Role of Diffusion-weighted Imaging in Patients with Brain Tumors. 2001;22(6):1081-8.
114. Stupp R, Brada M, van den Bent MJ, Tonn JC, Pentheroudakis G, Group EGW. High-grade glioma: ESMO Clinical Practice Guidelines for diagnosis, treatment and follow-up. *Ann Oncol*. 2014;25 Suppl 3:iii93-101.
115. Lara-Velazquez M, Al-Kharboosh R, Jeanneret S, Vazquez-Ramos C, Mahato D, Tavanaiepour D, et al. Advances in Brain Tumor Surgery for Glioblastoma in Adults. *Brain Sci*. 2017;7(12)
116. Weller M, van den Bent M, Tonn JC, Stupp R, Preusser M, Cohen-Jonathan-Moyal E, et al. European Association for Neuro-Oncology (EANO) guideline on the diagnosis and treatment of adult astrocytic and oligodendroglial gliomas. *The Lancet Oncology*. 2017;18(6):e315-e29.
117. Coburger J, Merkel A, Scherer M, Schwartz F, Gessler F, Roder C, et al. Low-grade Glioma Surgery in Intraoperative Magnetic Resonance Imaging: Results of a Multicenter Retrospective Assessment of the German Study Group for Intraoperative Magnetic Resonance Imaging. *Neurosurgery*. 2016;78(6):775-86.
118. Merrell RT, Anderson SK, Meyer FB, Lachance DH. Seizures in patients with glioma treated with phenytoin and levetiracetam. *J Neurosurg*. 2010;113(6):1176-81.
119. Lee EQW, P.Y. Cancer neurology. In: Samuels MAR, A.H., editor. *Samuel's manual of neurologic therapeutics*. 9 ed. New York: Lippincott Williams & Wilkins; 2017.
120. Drappatz J. Management of vasogenic edema in patients with primary and metastatic brain tumors: UpToDate; 2018 [Available from: [www.uptodate.com](http://www.uptodate.com)].
121. Sepulveda-Sanchez JM, Munoz Langa J, Arraez MA, Fuster J, Hernandez Lain A, Reynes G, et al. SEOM clinical guideline of diagnosis and management of low-grade glioma (2017). *Clin Transl Oncol*. 2018;20(1):3-15.
122. Ramakrishnan MS, Eswaraiah A, Crombet T, Piedra P, Saurez G, Iyer H, et al. Nimotuzumab, a promising therapeutic monoclonal for treatment of tumors of epithelial origin. *mAbs*. 2014;1(1):41-8.

123. Yamada S, Muragaki Y, Maruyama T, Komori T, Okada Y. Role of neurochemical navigation with 5-aminolevulinic acid during intraoperative MRI-guided resection of intracranial malignant gliomas. *Clin Neurol Neurosurg.* 2015;130:134-9.
124. Alifieris C, Trafalis DT. Glioblastoma multiforme: Pathogenesis and treatment. *Pharmacol Ther.* 2015;152:63-82.
125. Schatlo B, Fandino J, Smoll NR, Wetzel O, Remonda L, Marbacher S, et al. Outcomes after combined use of intraoperative MRI and 5-aminolevulinic acid in high-grade glioma surgery. *Neuro Oncol.* 2015;17(12):1560-7.
126. Recht L, Van den Bent MJ, Shih HA. Management of low-grade gliomas in adults: UpToDate; 2018 [Available from: [www.uptodate.com](http://www.uptodate.com)].
127. Batchelor T. Initial postoperative therapy for glioblastoma and anaplastic astrocytoma: UpToDate; 2018 [Available from: [www.uptodate.com](http://www.uptodate.com)].
128. Jakola AS, Myrnes KS, Kloster R, Torp SH, Lindal S, Unsgard G, et al. Comparison of a strategy favoring early surgical resection vs a strategy favoring watchful waiting in low-grade gliomas. *JAMA.* 2012;308(18):1881-8.
129. Intergroup Radiation Therapy Oncology Group T, Cairncross G, Berkey B, Shaw E, Jenkins R, Scheithauer B, et al. Phase III trial of chemotherapy plus radiotherapy compared with radiotherapy alone for pure and mixed anaplastic oligodendroglioma: Intergroup Radiation Therapy Oncology Group Trial 9402. *J Clin Oncol.* 2006;24(18):2707-14.
130. Kyritsis AP, Bondy ML, Levin VA. Modulation of glioma risk and progression by dietary nutrients and antiinflammatory agents. *Nutr Cancer.* 2011;63(2):174-84.
131. Nishii R, Higashi T, Kagawa S, Arimoto M, Kishibe Y, Takahashi M, et al. Differential Diagnosis between Low-Grade and High-Grade Astrocytoma Using System A Amino Acid Transport PET Imaging with C-11-MeAIB: A Comparison Study with C-11-Methionine PET Imaging. *Contrast Media Mol Imaging.* 2018;2018:1292746.
132. Bozzetti F. Nutritional support of the oncology patient. *Crit Rev Oncol Hematol.* 2013;87(2):172-200.
133. Miller KR, Wischmeyer PE, Taylor B, McClave SA. An evidence-based approach to perioperative nutrition support in the elective surgery patient. *JPEN J Parenter Enteral Nutr.* 2013;37(5 Suppl):39S-50S.
134. Bauer J, Jurgens H, Fruhwald MC. Important aspects of nutrition in children with cancer. *Adv Nutr.* 2011;2(2):67-77.

135. Sulman EP, Ismaila N, Armstrong TS, Tsien C, Batchelor TT, Cloughesy T, et al. Radiation Therapy for Glioblastoma: American Society of Clinical Oncology Clinical Practice Guideline Endorsement of the American Society for Radiation Oncology Guideline. *J Clin Oncol*. 2017;35(3):361-9.
136. Peraud A, Kreth FW, Wiestler OD, Kleihues P, Reulen HJ. Prognostic impact of TP53 mutations and P53 protein overexpression in supratentorial WHO grade II astrocytomas and oligoastrocytomas. *Clin Cancer Res*. 2002;8(5):1117-24.
137. Stupp R, Reni M, Gatta G, Mazza E, Vecht C. Anaplastic astrocytoma in adults. *Crit Rev Oncol Hematol*. 2007;63(1):72-80.
138. Smolanka V, Smolanka A. P16.09 Pilocytic astrocytomas: comprehensive treatment approach. *Neuro-Oncology*. 2017;19(suppl\_3):iii111-iii.
139. Johnson DR, Brown PD, Galanis E, Hammack JE. Pilocytic astrocytoma survival in adults: analysis of the Surveillance, Epidemiology, and End Results Program of the National Cancer Institute. *J Neurooncol*. 2012;108(1):187-93.
140. Anvari K, Seilanian Toussi M, Shahidsales S, Motlagh F, Reza Ehsaee M, Afshari F. Treatment Outcomes and Prognostic Factors in Adult Astrocytoma: In North East of Iran. *Iran J Cancer Prev*. 2016;9(4):e4099.
141. Aflorei ED, Korbonits M. Epidemiology and etiopathogenesis of pituitary adenomas. *J Neurooncol*. 2014;117(3):379-94.
142. Tiwari B. An illustrative review of the pituitary adenomas. *Int J of the Innovative Sci and Res Tech*. 2018;3(7):94-6.
143. Melmed S. Pathogenesis of pituitary tumors. *Nat Rev Endocrinol*. 2011;7(5):257-66.
144. Jiang X, Zhang X. The molecular pathogenesis of pituitary adenomas: an update. *Endocrinol Metab (Seoul)*. 2013;28(4):245-54.
145. Molitch ME. Diagnosis and Treatment of Pituitary Adenomas: A Review. *JAMA*. 2017;317(5):516-24.
146. Lake MG, Krook LS, Cruz SV. Pituitary adenomas: an overview. *Am Fam Physician*. 2013;88(5):319-27.
147. Ammirati M, Wei L, Ciric I. Short-term outcome of endoscopic versus microscopic pituitary adenoma surgery: a systematic review and meta-analysis. *J Neurol Neurosurg Psychiatry*. 2013;84(8):843-9.
148. Dimaraki EV, Jaffe CA, DeMott-Friberg R, Chandler WF, Barkan AL. Acromegaly with apparently normal GH secretion: implications for diagnosis and follow-up. *J Clin Endocrinol Metab*. 2002;87(8):3537-42.

149. Wade AN, Baccon J, Grady MS, Judy KD, O'Rourke DM, Snyder PJ. Clinically silent somatotroph adenomas are common. *Eur J Endocrinol.* 2011;165(1):39-44.
150. Wilson CB. Surgical management of pituitary tumors. *J Clin Endocrinol Metab.* 1997;82(8):2381-5.
151. Dekkers OM, Pereira AM, Romijn JA. Treatment and follow-up of clinically nonfunctioning pituitary macroadenomas. *J Clin Endocrinol Metab.* 2008;93(10):3717-26.
152. Clarke MJ, Erickson D, Castro MR, Atkinson JL. Thyroid-stimulating hormone pituitary adenomas. *J Neurosurg.* 2008;109(1):17-22.
153. Ferrante E, Ferraroni M, Castrignano T, Menicatti L, Anagni M, Reimondo G, et al. Non-functioning pituitary adenoma database: a useful resource to improve the clinical management of pituitary tumors. *Eur J Endocrinol.* 2006;155(6):823-9.
154. Ho DM-T, Hsu C-y, Ting L-T, Chiang H. The clinicopathological characteristics of gonadotroph cell adenoma: A study of 118 cases. *Human Pathology.* 1997;28(8):905-11.
155. Barker FG, 2nd, Klibanski A, Swearingen B. Transsphenoidal surgery for pituitary tumors in the United States, 1996-2000: mortality, morbidity, and the effects of hospital and surgeon volume. *J Clin Endocrinol Metab.* 2003;88(10):4709-19.
156. Arafah B. Pituitary tumors: pathophysiology, clinical manifestations and management. *Endocrine Related Cancer.* 2001;8(4):287-305.
157. Inoshita N, Nishioka H. The 2017 WHO classification of pituitary adenoma: overview and comments. *Brain Tumor Pathol.* 2018;35(2):51-6.
158. Molitch ME. Nonfunctioning pituitary tumors and pituitary incidentalomas. *Endocrinol Metab Clin North Am.* 2008;37(1):151-71, xi.
159. Spiger M. Single-Dose Metyrapone Test. *Archives of Internal Medicine.* 1975;135(5).
160. Soule SG, Fahie-Wilson M, Tomlinson S. Failure of the short ACTH test to unequivocally diagnose long-standing symptomatic secondary hypoadrenalism. *Clinical Endocrinology.* 1996;44(2):137-40.
161. Gardner D.G.; Shoback D. Greenspan's Basic & Clinical Endocrinology. New York: McGraw-Hill; 2011.
162. Bonneville JF, Bonneville F, Cattin F. Magnetic resonance imaging of pituitary adenomas. *Eur Radiol.* 2005;15(3):543-8.

163. Rennert J, Doerfler A. Imaging of sellar and parasellar lesions. *Clin Neurol Neurosurg.* 2007;109(2):111-24.
164. Pisaneschi M, Kapoor G. Imaging the sella and parasellar region. *Neuroimaging Clin N Am.* 2005;15(1):203-19.
165. Johnsen DE, Woodruff WW, Allen IS, Cera PJ, Funkhouser GR, Coleman LL. MR imaging of the sellar and juxtaseellar regions. *Radiographics.* 1991;11(5):727-58.
166. Kim LJ, Lekovic GP, White WL, Karis J. Preliminary Experience with 3-Tesla MRI and Cushing's Disease. *Skull Base.* 2007;17(4):273-7.
167. Colao A, Attanasio R, Pivonello R, Cappabianca P, Cavallo LM, Lasio G, et al. Partial surgical removal of growth hormone-secreting pituitary tumors enhances the response to somatostatin analogs in acromegaly. *J Clin Endocrinol Metab.* 2006;91(1):85-92.
168. Ben-Shlomo A, Melmed S. Somatostatin agonists for treatment of acromegaly. *Mol Cell Endocrinol.* 2008;286(1-2):192-8.
169. Nemergut EC, Dumont AS, Barry UT, Laws ER. Perioperative management of patients undergoing transsphenoidal pituitary surgery. *Anesth Analg.* 2005;101(4):1170-81.
170. Prete A, Corsello SM, Salvatori R. Current best practice in the management of patients after pituitary surgery. *Ther Adv Endocrinol Metab.* 2017;8(3):33-48.
171. Swearingen B. Update on pituitary surgery. *J Clin Endocrinol Metab.* 2012;97(4):1073-81.
172. Mooney MA, Hardesty DA, Sheehy JP, Bird CR, Chapple K, White WL, et al. Rater Reliability of the Hardy Classification for Pituitary Adenomas in the Magnetic Resonance Imaging Era. *J Neurol Surg B Skull Base.* 2017;78(5):413-8.
173. Vale FL, Deukmedjian AR, Hann S, Shah V, Morrison AD. Medically treated prolactin-secreting pituitary adenomas: when should we operate? *Br J Neurosurg.* 2013;27(1):56-62.
174. Vroonen L, Jaffrain-Rea ML, Petrossians P, Tamagno G, Chanson P, Vilar L, et al. Prolactinomas resistant to standard doses of cabergoline: a multicenter study of 92 patients. *Eur J Endocrinol.* 2012;167(5):651-62.
175. Sinha S, Sharma BS, Mahapatra AK. Microsurgical management of prolactinomas - clinical and hormonal outcome in a series of 172 cases. *Neurol India.* 2011;59(4):532-6.

176. Qu X, Wang M, Wang G, Han T, Mou C, Han L, et al. Surgical outcomes and prognostic factors of transsphenoidal surgery for prolactinoma in men: a single-center experience with 87 consecutive cases. *Eur J Endocrinol.* 2011;164(4):499-504.
177. Gillam MP, Molitch ME, Lombardi G, Colao A. Advances in the treatment of prolactinomas. *Endocr Rev.* 2006;27(5):485-534.
178. Casanueva FF, Molitch ME, Schlechte JA, Abs R, Bonert V, Bronstein MD, et al. Guidelines of the Pituitary Society for the diagnosis and management of prolactinomas. *Clin Endocrinol (Oxf).* 2006;65(2):265-73.
179. Moraes AB, Silva CM, Vieira Neto L, Gadelha MR. Giant prolactinomas: the therapeutic approach. *Clin Endocrinol (Oxf).* 2013;79(4):447-56.
180. Tsang RW, Brierley JD, Panzarella T, Gospodarowicz MK, Sutcliffe SB, Simpson WJ. Role of radiation therapy in clinical hormonally-active pituitary adenomas. *Radiotherapy and Oncology.* 1996;41(1):45-53.
181. Puataweepong P DM, Hansasuta A, Sitathanee C, Swangsilpa T. 2015;16:5279-84. . Outcomes for Pituitary Adenoma Patients Treated with Linac- Based Stereotactic Radiosurgery and Radiotherapy : a Long Term Experience in Thailand. *Asian Pac J Cancer Prev.* 2015;16:5279-84.
182. Li X LY, Cao Y, Li P, Liang B, Sun J, et al. Safety and efficacy of fractionated stereotactic radiotherapy and stereotactic radiosurgery for treatment of pituitary adenomas : A systematic review and meta-analysis. *J Neurol Sci.* 2017;372:110-6.
183. Nobels F, de Herder W, van den Brink W, Kwekkeboom D, Hofland L, Zuyderwijk J, et al. Long-term treatment with the dopamine agonist quinagolide of patients with clinically non-functioning pituitary adenoma. *European Journal of Endocrinology.* 2000;143(5):615-21.
184. Chakera TMH, Khangure MS, Pullen P. Assessment by computed tomography of the response of pituitary macroadenomas to bromocriptine. *Clinical Radiology.* 1985;36(3):223-6.
185. Anagnostis P, Adamidou F, Polyzos SA, Efstathiadou Z, Panagiotou A, Kita M. Non-functioning pituitary adenomas: a single center experience. *Exp Clin Endocrinol Diabetes.* 2011;119(5):314-9.
186. Nakao N, Itakura T. Surgical outcome of the endoscopic endonasal approach for non-functioning giant pituitary adenoma. *J Clin Neurosci.* 2011;18(1):71-5.



187. Tsang RW, Brierley JD, Panzarella T, Gospodarowicz MK, Sutcliffe SB, Simpson WJ. Radiation therapy for pituitary adenoma: Treatment outcome and prognostic factors. *International Journal of Radiation Oncology\*Biography\*Physics*. 1994;30(3):557-65.
188. Lim S, Shahinian H, Maya MM, Yong W, Heaney AP. Temozolomide: a novel treatment for pituitary carcinoma. *The Lancet Oncology*. 2006;7(6):518-20.
189. Molitch ME, Elton RL, Blackwell RE, Caldwell B, Chang RJ, Jaffe R, et al. Bromocriptine as primary therapy for prolactin-secreting macroadenomas: results of a prospective multicenter study. *J Clin Endocrinol Metab*. 1985;60(4):698-705.
190. Martin de Santa-Olalla y Llanes M, Andia Melero VM, Jara Albarran A. Long-term evolution and outcomes of microprolactinoma with medical treatment. *Endocrinol Nutr*. 2013;60(9):489-94.
191. Colao A, Di Sarno A, Sarnacchiaro F, Ferone D, Di Renzo G, Merola B, et al. Prolactinomas resistant to standard dopamine agonists respond to chronic cabergoline treatment. *J Clin Endocrinol Metab*. 1997;82(3):876-83.
192. Colao A, Di Sarno A, Landi ML, Scavuzzo F, Cappabianca P, Pivonello R, et al. Macroprolactinoma shrinkage during cabergoline treatment is greater in naive patients than in patients pretreated with other dopamine agonists: a prospective study in 110 patients. *J Clin Endocrinol Metab*. 2000;85(6):2247-52.
193. Colao A, Pivonello R, Auriemma RS, De Martino MC, Bidlingmaier M, Briganti F, et al. Efficacy of 12-month treatment with the GH receptor antagonist pegvisomant in patients with acromegaly resistant to long-term, high-dose somatostatin analog treatment: effect on IGF-I levels, tumor mass, hypertension and glucose tolerance. *Eur J Endocrinol*. 2006;154(3):467-77.
194. Shirvani M, Motiei-Langroudi R. Transsphenoidal surgery for growth hormone-secreting pituitary adenomas in 130 patients. *World Neurosurg*. 2014;81(1):125-30.
195. Laws ER, Vance ML, Thapar K. Pituitary surgery for the management of acromegaly. *Horm Res*. 2000;53 Suppl 3:71-5.
196. Nomikos P, Buchfelder M, Fahlbusch R. The outcome of surgery in 668 patients with acromegaly using current criteria of biochemical 'cure'. *Eur J Endocrinol*. 2005;152(3):379-87.
197. Brue T. ACROSTUDY: Status Update on 469 Patients. *Horm Res*. 2009;71 Suppl 1:34-8.

198. Losa M, Picozzi P, Redaelli MG, Laurenzi A, Mortini P. Pituitary radiotherapy for Cushing's disease. *Neuroendocrinology*. 2010;92 Suppl 1:107-10.
199. Estrada J, Boronat M, Mielgo M, Magallon R, Millan I, Diez S, et al. The long-term outcome of pituitary irradiation after unsuccessful transsphenoidal surgery in Cushing's disease. *N Engl J Med*. 1997;336(3):172-7.
200. Milstien J, Batson A, Meaney W. A systematic method for evaluating the potential viability of local vaccine producers. *Vaccine*. 1997;15(12-13):1358-63.
201. Laborde NP, Odell WD. Effects on short-term hyperprolactinemia on the endocrine reproductive system in male rabbits. *Fertility and Sterility*. 1984;42(3):459-65.
202. Korbonits M, Carlsen E. Recent clinical and pathophysiological advances in non-functioning pituitary adenomas. *Horm Res*. 2009;71 Suppl 2:123-30.
203. Lin AL, Sum MW, DeAngelis LM. Is there a role for early chemotherapy in the management of pituitary adenomas? *Neuro Oncol*. 2016;18(10):1350-6.
204. Sheplan Olsen LJ, Robles Irizarry L, Chao ST, Weil RJ, Hamrahian AH, Hatipoglu B, et al. Radiotherapy for prolactin-secreting pituitary tumors. *Pituitary*. 2012;15(2):135-45.
205. Kim MY, Kim JH, Oh YK, Kim E. Long-term outcomes of surgery and radiotherapy for secreting and non-secreting pituitary adenoma. *Radiat Oncol J*. 2016;34(2):121-7.
206. Bartolo M, Zucchella C, Pace A, Lanzetta G, Vecchione C, Bartolo M, et al. Early rehabilitation after surgery improves functional outcome in inpatients with brain tumours. *J Neurooncol*. 2012;107(3):537-44.
207. Formica V, Del Monte G, Giacchetti I, Grenga I, Giaquinto S, Fini M, et al. Rehabilitation in neuro-oncology: a meta-analysis of published data and a mono-institutional experience. *Integr Cancer Ther*. 2011;10(2):119-26.
208. Kushner DS, Amidei C. Rehabilitation of motor dysfunction in primary brain tumor patients. *Neuro-Oncology Practice*. 2015;2(4):185-91.
209. Argiles JM. Cancer-associated malnutrition. *Eur J Oncol Nurs*. 2005;9 Suppl 2:S39-50.
210. Donohoe CL, Ryan AM, Reynolds JV. Cancer cachexia: mechanisms and clinical implications. *Gastroenterol Res Pract*. 2011;2011:601434.
211. Dhanapal R, Saraswathi T, Govind RN. Cancer cachexia. *J Oral Maxillofac Pathol*. 2011;15(3):257-60.

212. Ragel BTC, W.T.;. Pituitary carcinoma: a review of the literature. *Neurosurg Focus*. 2004 Apr 15;16(4):E7.
213. Berker M, Hazer DB, Yucel T, Gurlek A, Cila A, Aldur M, et al. Complications of endoscopic surgery of the pituitary adenomas: analysis of 570 patients and review of the literature. *Pituitary*. 2012;15(3):288-300.
214. Gormley WB. Acoustic neuromas: Results of current surgical management. *Neurosurgery*. 1997;41(1):50-60.
215. Vestibular schwannoma (acoustic neuroma) [Internet]. UpToDate. 2018. Available from: <https://www.uptodate.com/contents/vestibular-schwannoma-acoustic-neuroma>.
216. Wu H, Zhang L, Han D, Mao Y, Yang J, Wang Z, et al. Summary and consensus in 7th International Conference on acoustic neuroma: An update for the management of sporadic acoustic neuromas. *World J Otorhinolaryngol Head Neck Surg*. 2016;2(4):234-9.
217. Matthies S, Samii M. Management of 1000 Vestibular Schwannomas (Acoustic Neuromas): Clinical Presentation. *Neurosurgery*. 1997.
218. Sampath P, Holliday MJ, Brem H, Niparko JK, Long DM. Facial nerve injury in acoustic neuroma (vestibular schwannoma) surgery: etiology and prevention. *J Neurosurg*. 1997;87(1):60-6.
219. Sun MZ, Oh MC, Safaee M, Kaur G, Parsa AT. Neuroanatomical correlation of the House-Brackmann grading system in the microsurgical treatment of vestibular schwannoma. *Neurosurg Focus*. 2012;33(3):E7.
220. Sughrue ME, Yang I, Rutkowski MJ, Aranda D, Parsa AT. Preservation of facial nerve function after resection of vestibular schwannoma. *Br J Neurosurg*. 2010;24(6):666-71.
221. Slotty PJ, Abdulazim A, Kodama K, Javadi M, Hanggi D, Seifert V, et al. Intraoperative neurophysiological monitoring during resection of infratentorial lesions: the surgeon's view. *J Neurosurg*. 2017;126(1):281-8.
222. Bronstein MD, Bruno OD, Abreu A, Mangupli R, Mercado M. A practical approach to acromegaly management in Latin America. *Pituitary*. 2014;17 Suppl 1:S30-5.
223. Nakatomi H, Miyazaki H, Tanaka M, Kin T, Yoshino M, Oyama H, et al. Improved preservation of function during acoustic neuroma surgery. *J Neurosurg*. 2015;122(1):24-33.
224. Misra BK, Purandare HR, Ved RS, Bagdia AA, Mare PB. Current treatment strategy in the management of vestibular schwannoma. *Neurol India*. 2009;57(3):257-63.

225. Aronzon A, Ruckenstein MJ, Bigelow DC. The efficacy of corticosteroids in restoring hearing in patients undergoing conservative management of acoustic neuromas. *Otol Neurotol.* 2003;24(3):465-8.
226. Sughrue ME, Kaur R, Rutkowski MJ, Kane AJ, Kaur G, Yang I, et al. Extent of resection and the long-term durability of vestibular schwannoma surgery. *J Neurosurg.* 2011;114(5):1218-23.
227. Lanman TH, Brackmann DE, Hitselberger WE, Subin B. Report of 190 consecutive cases of large acoustic tumors (vestibular schwannoma) removed via the translabyrinthine approach. *J Neurosurg.* 1999;90(4):617-23.
228. Barker FG, 2nd, Carter BS, Ojemann RG, Jyung RW, Poe DS, McKenna MJ. Surgical excision of acoustic neuroma: patient outcome and provider caseload. *Laryngoscope.* 2003;113(8):1332-43.
229. Talfer S, Dutertre G, Conessa C, Desgeorges M, Poncet JL. Surgical treatment of large vestibular schwannomas (stages III and IV). *Eur Ann Otorhinolaryngol Head Neck Dis.* 2010;127(2):63-9.
230. Mullatti N, Coakham HB, Maw AR, Butler SR, Morgan MH. Intraoperative monitoring during surgery for acoustic neuroma: benefits of an extratympanic intrameatal electrode. *Journal of Neurology, Neurosurgery & Psychiatry.* 1999;66(5):591-9.
231. S. B. Stereotactic radiosurgery for vestibular schwannomas. *Cancer Manag Res.* 2018:3733-40.
232. Dong CC, Macdonald DB, Akagami R, Westerberg B, Alkhani A, Kanaan I, et al. Intraoperative facial motor evoked potential monitoring with transcranial electrical stimulation during skull base surgery. *Clin Neurophysiol.* 2005;116(3):588-96.
233. Glasker S, Pechstein U, Vougioukas VI, Van Velthoven V. Monitoring motor function during resection of tumours in the lower brain stem and fourth ventricle. *Childs Nerv Syst.* 2006;22(10):1288-95.
234. Sutiono AB, Arifin MZ, Faried A, Ohira T. Histological Description of Meningeal and Periosteal Dural Layers at the Porus of Internal Acoustic Canal in the Vestibular Schwannoma. *International Journal of Integrated Health Sciences.* 2013;1(1):22-8.
235. Muller HL. Craniopharyngioma. *Endocr Rev.* 2014;35(3):513-43.
236. Lubuulwa J, Lei T. Pathological and Topographical Classification of Craniopharyngiomas: A Literature Review. *J Neurol Surg Rep.* 2016;77(3):e121-7.

237. Loan JJM, Mankahla N, Meintjes G, Fieggen AG. Ventriculoperitoneal shunt insertion for hydrocephalus in human immunodeficiency virus-infected adults: a systematic review and meta-analysis protocol. *Syst Rev.* 2017;6(1):201.
238. Stripp DCH, Maity A, Janss AJ, Belasco JB, Tochner ZA, Goldwein JW, et al. Surgery with or without radiation therapy in the management of craniopharyngiomas in children and young adults. *International Journal of Radiation Oncology\*Biology\*Physics.* 2004;58(3):714-20.
239. Mrowczynski OD, Langan ST, Rizk EB. Craniopharyngiomas: A systematic review and evaluation of the current intratumoral treatment landscape. *Clin Neurol Neurosurg.* 2018;166:124-30.
240. Cohen M, Guger S, Hamilton J. Long term sequelae of pediatric craniopharyngioma - literature review and 20 years of experience. *Front Endocrinol (Lausanne).* 2011;2:81.
241. Wang G, Zhang X, Feng M, Guo F. Comparing survival outcomes of gross total resection and subtotal resection with radiotherapy for craniopharyngioma: a meta-analysis. *J Surg Res.* 2018;226:131-9.
242. King JAJM, V.; Black, P.M.;. Craniopharyngioma. In: Winn HR, editor. *Neurological surgery.* 6 ed. Philadelphia: Elsevier Saunders; 2011.
243. Wang G ZX, Feng M, Guo F. Comparing survival outcomes of gross total resection and subtotal resection with radiotherapy for craniopharyngioma : a meta-analysis. *J Surg Res.* 2018;226:131-9.
244. Rao YJ HC. Patterns of care and treatment outcomes of patients with Craniopharyngioma in the national cancer database. *J Neurooncol.* 2016.
245. Ward E, DeSantis C, Robbins A, Kohler B, Jemal A. Childhood and adolescent cancer statistics, 2014. *CA Cancer J Clin.* 2014;64(2):83-103.
246. Ostrom QT, Gittleman H, Liao P, Vecchione-Koval T, Wolinsky Y, Kruchko C, et al. CBTRUS Statistical Report: Primary brain and other central nervous system tumors diagnosed in the United States in 2010-2014. *Neuro Oncol.* 2017;19(suppl\_5):v1-v88.
247. Moots PL. Medulloblastoma and CNS primitive neuroectodermal tumors. In: Raghavan D, editor. *Textbook of uncommon cancer.* 3 ed. New York: Wiley; 2006.
248. Massimino M, Biassoni V, Gandola L, Garre ML, Gatta G, Giangaspero F, et al. Childhood medulloblastoma. *Crit Rev Oncol Hematol.* 2016;105:35-51.

249. Bondy ML, Scheurer ME, Malmer B, Barnholtz-Sloan JS, Davis FG, Il'yasova D, et al. Brain tumor epidemiology: consensus from the Brain Tumor Epidemiology Consortium. *Cancer*. 2008;113(7 Suppl):1953-68.
250. Chang CH, Housepian EM, Herbert C, Jr. An operative staging system and a megavoltage radiotherapeutic technic for cerebellar medulloblastomas. *Radiology*. 1969;93(6):1351-9.
251. Khatua S. Evolving molecular era of childhood medulloblastoma: time to revisit therapy. *Future Oncol*. 2016;12(1):107-17.
252. DeSouza RM, Jones BR, Lowis SP, Kurian KM. Pediatric medulloblastoma - update on molecular classification driving targeted therapies. *Front Oncol*. 2014;4:176.
253. Kool M, Jones DT, Jager N, Northcott PA, Pugh TJ, Hovestadt V, et al. Genome sequencing of SHH medulloblastoma predicts genotype-related response to smoothed inhibition. *Cancer Cell*. 2014;25(3):393-405.
254. Briggs KJ, Corcoran-Schwartz IM, Zhang W, Harcke T, Devereux WL, Baylin SB, et al. Cooperation between the Hic1 and Ptch1 tumor suppressors in medulloblastoma. *Genes Dev*. 2008;22(6):770-85.
255. Pomeroy SL. Clinical presentation, diagnosis, and risk stratification of medulloblastoma.: UpToDate; 2018 [Available from: [www.uptodate.com](http://www.uptodate.com)].
256. Koeller KK, Rushing EJ. From the archives of the AFIP: medulloblastoma: a comprehensive review with radiologic-pathologic correlation. *Radiographics*. 2003;23(6):1613-37.
257. Mabray MC, Barajas RF, Jr., Cha S. Modern brain tumor imaging. *Brain Tumor Res Treat*. 2015;3(1):8-23.
258. Fruehwald-Pallamar J, Puchner SB, Rossi A, Garre ML, Cama A, Koelblinger C, et al. Magnetic resonance imaging spectrum of medulloblastoma. *Neuroradiology*. 2011;53(6):387-96.
259. Schneider JF, Viola A, Confort-Gouny S, Ayunts K, Le Fur Y, Viout P, et al. Infratentorial pediatric brain tumors: the value of new imaging modalities. *J Neuroradiol*. 2007;34(1):49-58.
260. Shimizu M, Imai H, Kagoshima K, Umezawa E, Shimizu T, Yoshimoto Y. Detection of compression vessels in trigeminal neuralgia by surface-rendering three-dimensional reconstruction of 1.5- and 3.0-T magnetic resonance imaging. *World Neurosurg*. 2013;80(3-4):378-85.

261. Muzumdar D, Deshpande A, Kumar R, Sharma A, Goel N, Dange N, et al. Medulloblastoma in childhood-King Edward Memorial hospital surgical experience and review: Comparative analysis of the case series of 365 patients. *J Pediatr Neurosci.* 2011;6(Suppl 1):S78-85.
262. Qaddoumi I, Musharbash A, Elayyan M, Mansour A, Al-Hussaini M, Drake J, et al. Closing the survival gap: implementation of medulloblastoma protocols in a low-income country through a twinning program. *Int J Cancer.* 2008;122(6):1203-6.
263. Fritsch MJ, Doerner L, Kienke S, Mehdorn HM. Hydrocephalus in children with posterior fossa tumors: role of endoscopic third ventriculostomy. *J Neurosurg.* 2005;103(1 Suppl):40-2.
264. Wong TT, Liang ML, Chen HH, Chang FC. Hydrocephalus with brain tumors in children. *Childs Nerv Syst.* 2011;27(10):1723-34.
265. Goel A. Whither preoperative shunts for posterior fossa tumours? *British Journal of Neurosurgery.* 2009;7(4):395-9.
266. Kijima N, Kanemura Y. Molecular Classification of Medulloblastoma. *Neurol Med Chir (Tokyo).* 2016;56(11):687-97.
267. Gupta T, Sarkar C, Rajshekhar V, Chatterjee S, Shirsat N, Muzumdar D, et al. Indian Society of Neuro-Oncology consensus guidelines for the contemporary management of medulloblastoma. *Neurol India.* 2017;65(2):315-32.
268. Laprie A, Hu Y, Alapetite C, Carrie C, Habrand JL, Bolle S, et al. Paediatric brain tumours: A review of radiotherapy, state of the art and challenges for the future regarding protontherapy and carbontherapy. *Cancer Radiother.* 2015;19(8):775-89.
269. Parkes J, Hendricks M, Ssenyonga P, Mugamba J, Molyneux E, Schouten-van Meeteren A, et al. SIOP PODC adapted treatment recommendations for standard-risk medulloblastoma in low and middle income settings. *Pediatr Blood Cancer.* 2015;62(4):553-64.
270. Brown AP, Barney CL, Grosshans DR, McAleer MF, de Groot JF, Puduvalli VK, et al. Proton beam craniospinal irradiation reduces acute toxicity for adults with medulloblastoma. *Int J Radiat Oncol Biol Phys.* 2013;86(2):277-84.
271. Roussel MF, Robinson GW. Role of MYC in Medulloblastoma. *Cold Spring Harb Perspect Med.* 2013;3(11).
272. Jenkin D. The radiation treatment of medulloblastoma. *Journal of Neuro-Oncology.* 1996;29(1):45-54.

273. Packer RJ, Vezina G. Management of and prognosis with medulloblastoma: therapy at a crossroads. *Arch Neurol.* 2008;65(11):1419-24.
274. Fouladi M, Gururangan S, Moghrabi A, Phillips P, Gronewold L, Wallace D, et al. Carboplatin-based primary chemotherapy for infants and young children with CNS tumors. *Cancer.* 2009;115(14):3243-53.
275. Ashley DM, Merchant TE, Strother D, Zhou T, Duffner P, Burger PC, et al. Induction chemotherapy and conformal radiation therapy for very young children with nonmetastatic medulloblastoma: Children's Oncology Group study P9934. *J Clin Oncol.* 2012;30(26):3181-6.
276. Poretti A, Meoded A, Huisman TA. Neuroimaging of pediatric posterior fossa tumors including review of the literature. *J Magn Reson Imaging.* 2012;35(1):32-47.
277. Gornet MK, Buckner JC, Marks RS, Scheithauer BW, Erickson BJ. *Journal of Neuro-Oncology.* 1999;45(1):61-7.
278. Dunkel IJ, Gardner SL, Garvin JH, Jr., Goldman S, Shi W, Finlay JL. High-dose carboplatin, thiotepa, and etoposide with autologous stem cell rescue for patients with previously irradiated recurrent medulloblastoma. *Neuro Oncol.* 2010;12(3):297-303.
279. Lin YH, Huang CI, Wong TT, Chen MH, Shiau CY, Wang LW, et al. Treatment of spinal cord ependymomas by surgery with or without postoperative radiotherapy. *J Neurooncol.* 2005;71(2):205-10.
280. Volpp PB, Han K, Kagan AR, Tome M. Outcomes in treatment for intradural spinal cord ependymomas. *Int J Radiat Oncol Biol Phys.* 2007;69(4):1199-204.
281. Reni M, Brandes AA, Vavassori V, Cavallo G, Casagrande F, Vastola F, et al. A multicenter study of the prognosis and treatment of adult brain ependymal tumors. *Cancer.* 2004;100(6):1221-9.
282. Nabors LB, Portnow J, Ammirati M, Baehring J, Brem H, Butowski N, et al. NCCN Guidelines Insights: Central Nervous System Cancers, Version 1.2017. *J Natl Compr Canc Netw.* 2017;15(11):1331-45.
283. Ashley DM, Meier L, Kerby T, Zalduondo FM, Friedman HS, Gajjar A, et al. Response of recurrent medulloblastoma to low-dose oral etoposide. *J Clin Oncol.* 1996;14(6):1922-7.
284. Ruda R, Gilbert M, Soffietti R. Ependymomas of the adult: molecular biology and treatment. *Curr Opin Neurol.* 2008;21(6):754-61.
285. Taylor RE, Bailey CC, Robinson K, Weston CL, Ellison D, Ironside J, et al. Results of a randomized study of preradiation chemotherapy versus



- radiotherapy alone for nonmetastatic medulloblastoma: The International Society of Paediatric Oncology/United Kingdom Children's Cancer Study Group PNET-3 Study. *J Clin Oncol*. 2003;21(8):1581-91.
286. Tarbell NJ, Friedman H, Polkinghorn WR, Yock T, Zhou T, Chen Z, et al. High-risk medulloblastoma: a pediatric oncology group randomized trial of chemotherapy before or after radiation therapy (POG 9031). *J Clin Oncol*. 2013;31(23):2936-41.
287. Frazier LJJ, G.I.; . Intracranial Ependymomas in Adults. In: Winn HR, editor. *Youman's Neurological Surgery*. 6 ed. Philadelphia: Elsevier Saunders; 2011.
288. Zhang XWW, X.Y.; Sheng, X.F.; Wang, Y.; Gao, H.Y.; Zhu, Y.M. Ependymoma diagnosis and treatment progress. *Int J Clin Exp Med*. 2016;9(8):15050-7.
289. Association ABT. Ependymoma. In: Association ABT, editor. Chicago, IL: American Brain Tumor Association; 2017. p. 8-9.
290. Pajtler KW, Mack SC, Ramaswamy V, Smith CA, Witt H, Smith A, et al. The current consensus on the clinical management of intracranial ependymoma and its distinct molecular variants. *Acta Neuropathol*. 2017;133(1):5-12.
291. Kovalic JJ, Flaris N, Grigsby PW, Pirkowski M, Simpson JR, Roth KA, JoN-O. Intracranial ependymoma long term outcome, patterns of failure. 1993;15(2):125-31.
292. Soussain C, Patte C, Ostronoff M, Delmer A, Rigal-Huguet F, Cambier N, et al. Small noncleaved cell lymphoma and leukemia in adults. A retrospective study of 65 adults treated with the LMB pediatric protocols. 1995;85(3):664-74.
293. Korshunov A, Golanov A, Sycheva R, Timirgaz V. The histologic grade is a main prognostic factor for patients with intracranial ependymomas treated in the microneurosurgical era: an analysis of 258 patients. *Cancer*. 2004;100(6):1230-7.
294. Rogers L, Puschel J, Spetzler R, Shapiro W, Coons S, Thomas T, et al. Is gross-total resection sufficient treatment for posterior fossa ependymomas? *J Neurosurg*. 2005;102(4):629-36.
295. Cancer L. Neurooncology guidelines London: London Cancer; 2018 [Available from: [www.londoncancer.org](http://www.londoncancer.org)].
296. Mendez SJ, Grommes C. Treatment of Primary Central Nervous System Lymphoma: From Chemotherapy to Small Molecules. USA: American Society of Clinical Oncology; 2018.

297. Fraser E, Gruenberg K, Rubenstein JL. New approaches in primary central nervous system lymphoma. *Chin Clin Oncol*. 2015;4(1):11.
298. Brastianos PK, Batchelor TT. Primary central nervous system lymphoma: overview of current treatment strategies. *Hematol Oncol Clin North Am*. 2012;26(4):897-916.
299. Abrey LE, DeAngelis LM, Yahalom J. Long-term survival in primary CNS lymphoma. *J Clin Oncol*. 1998;16(3):859-63.
300. Sandor V, Stark-Vancs V, Pearson D, Nussenblat R, Whitcup SM, Brouwers P, et al. Phase II trial of chemotherapy alone for primary CNS and intraocular lymphoma. *J Clin Oncol*. 1998;16(9):3000-6.
301. 292. DeAngelis LM, Seiferheld W, Schold SC, Fisher B, Schultz CJ, Radiation Therapy Oncology Group S. Combination chemotherapy and radiotherapy for primary central nervous system lymphoma: Radiation Therapy Oncology Group Study 93-10. *J Clin Oncol*. 2002;20(24):4643-8.
302. Hoang-Xuan K, Taillandier L, Chinot O, Soubeyran P, Bogdhan U, Hildebrand J, et al. Chemotherapy alone as initial treatment for primary CNS lymphoma in patients older than 60 years: a multicenter phase II study (26952) of the European Organization for Research and Treatment of Cancer Brain Tumor Group. *J Clin Oncol*. 2003;21(14):2726-31.
303. Low S, Batchelor TT. Primary Central Nervous System Lymphoma. *Semin Neurol*. 2018;38(1):86-94.
304. Royer-Perron L, Hoang-Xuan K. Management of primary central nervous system lymphoma. *Presse Med*. 2018;47(11-12 Pt 2):e213-e44.
305. Ferreri AJ, Abrey LE, Blay JY, Borisch B, Hochman J, Neuwelt EA, et al. Summary statement on primary central nervous system lymphomas from the Eighth International Conference on Malignant Lymphoma, Lugano, Switzerland, June 12 to 15, 2002. *J Clin Oncol*. 2003;21(12):2407-14.
306. Zucca E, Conconi A, Mughal TI, Sarris AH, Seymour JF, Vitolo U, et al. Patterns of outcome and prognostic factors in primary large-cell lymphoma of the testis in a survey by the International Extranodal Lymphoma Study Group. *J Clin Oncol*. 2003;21(1):20-7.
307. Ferreri AJ, Blay JY, Reni M, Pasini F, Spina M, Ambrosetti A, et al. Prognostic scoring system for primary CNS lymphomas: the International Extranodal Lymphoma Study Group experience. *J Clin Oncol*. 2003;21(2):266-72.

308. O'Neill BP, Kelly PJ, Earle JD, Scheithauer B, Banks PM. Computer-assisted stereotaxic biopsy for the diagnosis of primary central nervous system lymphoma. *Neurology*. 1987;37(7):1160-.
309. Fischer L, Martus P, Weller M, Klasen HA, Rohden B, Roth A, et al. Meningeal dissemination in primary CNS lymphoma: prospective evaluation of 282 patients. *Neurology*. 2008;71(14):1102-8.
310. Loeffler J. Epidemiology, clinical manifestations, and diagnosis of brain metastases. UpToDate2018 [Available from: [www.uptodate.com](http://www.uptodate.com)].
311. Sonabend A, Bruce J. Pineal Tumours. *Neurological Surgery*. Elsevier Saunders. 7 ed. Philadelphia2013.
312. Al-Hussaini M, Sultan I, Abuirmileh N, Jaradat I, Qaddoumi I. Pineal gland tumors: experience from the SEER database. *J Neurooncol*. 2009;94(3):351-8.
313. Villano JL, Propp JM, Porter KR, Stewart AK, Valyi-Nagy T, Li X, et al. Malignant pineal germ-cell tumors: an analysis of cases from three tumor registries. *Neuro Oncol*. 2008;10(2):121-30.
314. Motiei-Langroudi R, Sadeghian H, Soleimani MM, Seddighi AS, Shahzadi S. Treatment Results for Pineal Region Tumors: Role of Stereotactic Biopsy Plus Adjuvant Therapy vs. Open Resection. *Turk Neurosurg*. 2016;26(3):336-40.
315. Konovalov AN, Pitskhelauri DI. Principles of treatment of the pineal region tumors. *Surgical Neurology*. 2003;59(4):252-70.
316. Chang Ok S. Korean Society for Pediatric Neuro-Oncology Protocol for Germ Cell Tumors. *Korean J Pediatr Hematol Oncol*. 2005;12(2):201-18.
317. Louis DN, Ohgaki H, Wiestler OD, Cavenee WK, Burger PC, Jouvett A, et al. The 2007 WHO classification of tumours of the central nervous system. *Acta Neuropathol*. 2007;114(2):97-109.
318. de Jong MC, Kors WA, de Graaf P, Castelijns JA, Moll AC, Kivela T. The Incidence of Trilateral Retinoblastoma: A Systematic Review and Meta-Analysis. *Am J Ophthalmol*. 2015;160(6):1116-26 e5.
319. Etchebehere EC, Romanato JS, Santos AO, Buzaid AC, Camargo EE. Impact of [F-18] FDG-PET/CT in the restaging and management of patients with malignant melanoma. *Nucl Med Commun*. 2010;31(11):925-30.
320. Chang T, Teng MM, Guo WY, Sheng WC. CT of pineal tumors and intracranial germ-cell tumors. *AJR Am J Roentgenol*. 1989;153(6):1269-74.

321. Lee J, Bo Cai L, Lai M. Rthp-05. Non-Operative Treatment of Non-Germinomatous Germ Cell Tumors of the Pineal Region. *Neuro-Oncology*. 2018;20(suppl\_6):vi226-vi.
322. Hernesniemi J, Romani R, Albayrak BS, Lehto H, Dashti R, Ramsey C, 3rd, et al. Microsurgical management of pineal region lesions: personal experience with 119 patients. *Surg Neurol*. 2008;70(6):576-83.
323. Messina G, Lissoni P, Marchiori P, Bartolacelli E, Brivio F, Magotti L. Enhancement of the efficacy of cancer chemotherapy by the pineal hormone melatonin and its relation with the psychospiritual status of cancer patients. *Journal of research in medical sciences : the official journal of Isfahan University of Medical Sciences*. 2010;15(4):225-8.
324. von Bueren AO, Gerss J, Hagel C, Cai H, Remke M, Hasselblatt M, et al. DNA copy number alterations in central primitive neuroectodermal tumors and tumors of the pineal region: an international individual patient data meta-analysis. *J Neurooncol*. 2012;109(2):415-23.
325. Hayat MA. *Brain metastases from primary tumors: epidemiology, biology and therapy*. 1 ed. Philadelphia: Elsevier Saunders; 2015.
326. Wilhelm I, Molnar J, Fazakas C, Hasko J, Krizbai IA. Role of the blood-brain barrier in the formation of brain metastases. *Int J Mol Sci*. 2013;14(1):1383-411.
327. Sham RL, Phatak PD, Kouides PA, Janas JAS, Marder VJ. Hematologic neoplasia and the central nervous system. *American Journal of Hematology*. 1999;62(4):234-8.
328. Schuette W. Treatment of brain metastases from lung cancer: chemotherapy. *Lung Cancer*. 2004;45 Suppl 2:S253-7.
329. Sneed PK, Kased N, Rubenstein JL. 50 - Brain Metastases and Neoplastic Meningitis. In: Niederhuber JE, Armitage JO, Doroshow JH, Kastan MB, Tepper JE, editors. *Abeloff's Clinical Oncology (Fifth Edition)*. Philadelphia: Content Repository Only!; 2014. p. 725-38.e4.
330. Chamberlain M, Soffietti R, Raizer J, Ruda R, Brandsma D, Boogerd W, et al. Leptomeningeal metastasis: a Response Assessment in Neuro-Oncology critical review of endpoints and response criteria of published randomized clinical trials. *Neuro Oncol*. 2014;16(9):1176-85.
331. Raizer JJ, Abrey LE. *Brain Metastases* 2007.
332. Ranasinghe MG, Sheehan JM. Surgical management of brain metastases. *Neurosurg Focus*. 2007;22(3):E2.

333. Kalkanis SN, Kondziolka D, Gaspar LE, Burri SH, Asher AL, Cobbs CS, et al. The role of surgical resection in the management of newly diagnosed brain metastases: a systematic review and evidence-based clinical practice guideline. *J Neurooncol.* 2010;96(1):33-43.
334. Linskey ME, Andrews DW, Asher AL, Burri SH, Kondziolka D, Robinson PD, et al. The role of stereotactic radiosurgery in the management of patients with newly diagnosed brain metastases: a systematic review and evidence-based clinical practice guideline. *J Neurooncol.* 2010;96(1):45-68.
335. Djukic M, Trimmel R, Nagel I, Spreer A, Lange P, Stadelmann C, et al. Cerebrospinal fluid abnormalities in meningeosis neoplastica: a retrospective 12-year analysis. *Fluids Barriers CNS.* 2017;14(1):7.
336. Sofietti R, Franchino F, Ruda R. Brain Metastasis as Complication of Systemic Cancers. *Cancer Neurology in Clinical Practice: Neurological Complications of Cancer and its Treatment.* New York: Springer; 2018. p. 57-72.
337. Le Rhun E, Taillibert S, Chamberlain MC. Neoplastic Meningitis Due to Lung, Breast, and Melanoma Metastases. *Cancer Control.* 2017;24(1):22-32.
338. Patel A, Lang F, Raymond S. Metastatic Brain Tumors. *Neuro-Oncology: The essentials.* 451-8. Stuttgart: Thieme; 2015.
339. Batchelor T, Nishikawa R, Tarbell N, Weller M. *Oxford Textbook of Neuro-Oncology.* London: Oxford University Press; 2017.
340. Schiffer CA, Larson RA, Rosmarin AG. Involvement of the central nervous system with acute myeloid leukemia: UpToDate; 2017 [
341. Cui J-Z, He J-Y, Li Q, Li X-Q, Gao R-P, Bu H, et al. Advancements in diagnosis and treatment of meningeal carcinomatosis in solid cancer. *Neuroimmunology and Neuroinflammation.* 2017;4(9).
342. Leal T, Chang JE, Mehta M, Robins HI. Leptomeningeal Metastasis: Challenges in Diagnosis and Treatment. *Curr Cancer Ther Rev.* 2011;7(4):319-27.
343. Wang N, Bertalan MS, Brastianos PK. Leptomeningeal metastasis from systemic cancer: Review and update on management. *Cancer.* 2018;124(1):21-35.
344. Rockhill J, Mrugala M, Chamberlain MC. Intracranial meningiomas: an overview of diagnosis and treatment. *Neurosurg Focus.* 2007;23(4):E1.

345. Abubakar A, Bojude AD, Usman AU, Garba I, Obotiba AD, Barde M, et al. Magnetic resonance imaging in radiotherapy treatment target volumes definition for brain tumours: a systematic review and meta-analysis. *Journal of Radiotherapy in Practice*. 2017;17(03):337-46.
346. Hou W, Ma Y, Xing H, Yin Y. Imaging characteristics and surgical treatment of invasive meningioma. *Oncol Lett*. 2017;13(5):2965-70.
347. Wang W, Hu Y, Lu P, Li Y, Chen Y, Tian M, et al. Evaluation of the diagnostic performance of magnetic resonance spectroscopy in brain tumors: a systematic review and meta-analysis. *PLoS One*. 2014;9(11):e112577.
348. Bendszus M, Martin-Schrader I, Schlake HP, Solymosi L. Embolisation of intracranial meningiomas without subsequent surgery. *Neuroradiology*. 2003;45(7):451-5.
349. Bateman BT, Lin E, Pile-Spellman J. Definitive embolization of meningiomas. A review. *Interv Neuroradiol*. 2005;11(2):179-88.
350. Shah A, Choudhri O, Jung H, Li G. Preoperative endovascular embolization of meningiomas: update on therapeutic options. *Neurosurg Focus*. 2015;38(3):E7.
351. Singla A, Deshaies EM, Melnyk V, Toshkezi G, Swarnkar A, Choi H, et al. Controversies in the role of preoperative embolization in meningioma management. *Neurosurg Focus*. 2013;35(6):E17.
352. Apra C, Peyre M, Kalamarides M. Current treatment options for meningioma. *Expert Rev Neurother*. 2018;18(3):241-9.
353. Yamamoto J, Takahashi M, Idei M, Nakano Y, Soejima Y, Akiba D, et al. Clinical features and surgical management of intracranial meningiomas in the elderly. *Oncol Lett*. 2017;14(1):909-17.
354. Hug EB, Devries A, Thornton AF, Munzenride JE, Pardo FS, Hedley-Whyte ET, et al. Management of atypical and malignant meningiomas: role of high-dose, 3D-conformal radiation therapy. *J Neurooncol*. 2000;48(2):151-60.
355. Dziuk TW, Woo S, Butler EB, Thornby J, Grossman R, Dennis WS, et al. *Journal of Neuro-Oncology*. 1998;37(2):177-88.
356. Milosevic MF, Frost PJ, Laperriere NJ, Wong CS, Simpson WJ. Radiotherapy for atypical or malignant intracranial meningioma. *International Journal of Radiation Oncology\*Biology\*Physics*. 1996;34(4):817-22.
357. Goldsmith BJ, Wara WM, Wilson CB, Larson DA. Postoperative irradiation for subtotally resected meningiomas. A retrospective analysis of 140 patients treated from 1967 to 1990. *J Neurosurg*. 1994;80(2):195-201.

358. Pasquier D, Bijmolt S, Veninga T, Rezvoy N, Villa S, Krengli M, et al. Atypical and malignant meningioma: outcome and prognostic factors in 119 irradiated patients. A multicenter, retrospective study of the Rare Cancer Network. *Int J Radiat Oncol Biol Phys.* 2008;71(5):1388-93.
359. Rogers L, Mehta M. Role of radiation therapy in treating intracranial meningiomas. *Neurosurg Focus.* 2007;23(4):E4.
360. Pinzi V, Biagioli E, Roberto A, Galli F, Chiappa F, Floriani I, et al. PO-0641: Radiosurgery for intracranial meningioma. A systematic review and meta-analysis. *Radiotherapy and Oncology.* 2016;119:S300-S1.
361. Graillon T, Romano D, Defilles C, Saveanu A, Mohamed A, Figarella-Branger D, et al. Octreotide therapy in meningiomas: in vitro study, clinical correlation, and literature review. *J Neurosurg.* 2017;127(3):660-9.
362. Newton HB. *Journal of Neuro-Oncology.* 2000;49(2):165-70.
363. Mason WP, Gentili F, Macdonald DR, Hariharan S, Cruz CR, Abrey LE. Stabilization of disease progression by hydroxyurea in patients with recurrent or unresectable meningioma. *J Neurosurg.* 2002;97(2):341-6.
364. Schrell UM, Rittig MG, Anders M, Koch UH, Marschalek R, Kiesewetter F, et al. Hydroxyurea for treatment of unresectable and recurrent meningiomas. II. Decrease in the size of meningiomas in patients treated with hydroxyurea. *J Neurosurg.* 1997;86(5):840-4.
365. Kono K, Inoue Y, Nakayama K, Shakudo M, Morino M, Ohata K, et al. The Role of Diffusion-weighted Imaging in Patients with Brain Tumors. 2001;22(6):1081-8.
366. (PERDOSSI). KSEPDSSI. Pedoman tata laksana epilepsi. Surabaya: Airlangga University Press; 2014.
367. Gretchen M, Brophy RB, Jan Claassen, Brian Alldredge, Thomas P. Bleck, Tracy Glauser, Suzette M. La Roche. Guidelines for the Evaluation and Management of Status Epilepticus. *Neurocrit Care.* 2012;17:3-23.
368. Sepulveda-Sanchez JM, Munoz Langa J, Arraez MA, Fuster J, Hernandez Lain A, Reynes G, et al. SEOM clinical guideline of diagnosis and management of low-grade glioma (2017). *Clin Transl Oncol.* 2018;20(1):3-15.
369. Lara-Velazquez M, Al-Kharboosh R, Jeanneret S, Vazquez-Ramos C, Mahato D, Tavanaiepour D, et al. Advances in Brain Tumor Surgery for Glioblastoma in Adults. *Brain Sci.* 2017;7(12).

370. Stupp R, Brada M, van den Bent MJ, Tonn JC, Pentheroudakis G, Group EGW. High-grade glioma: ESMO Clinical Practice Guidelines for diagnosis, treatment and follow-up. *Ann Oncol.* 2014;25 Suppl 3:iii93-101.
371. Coburger J, Merkel A, Scherer M, Schwartz F, Gessler F, Roder C, et al. Low-grade Glioma Surgery in Intraoperative Magnetic Resonance Imaging: Results of a Multicenter Retrospective Assessment of the German Study Group for Intraoperative Magnetic Resonance Imaging. *Neurosurgery.* 2016;78(6):775-86.
372. Schatlo B, Fandino J, Smoll NR, Wetzel O, Remonda L, Marbacher S, et al. Outcomes after combined use of intraoperative MRI and 5-aminolevulinic acid in high-grade glioma surgery. *Neuro Oncol.* 2015;17(12):1560-7.
373. Yamada S, Muragaki Y, Maruyama T, Komori T, Okada Y. Role of neurochemical navigation with 5-aminolevulinic acid during intraoperative MRI-guided resection of intracranial malignant gliomas. *Clin Neurol Neurosurg.* 2015;130:134-9.
374. Stewart LA. Chemotherapy in adult high-grade glioma: a systematic review and meta-analysis of individual patient data from 12 randomised trials. *The Lancet.* 2002;359(9311):1011-8.
375. Alifieris C, Trafalis DT. Glioblastoma multiforme: Pathogenesis and treatment. *Pharmacol Ther.* 2015;152:63-82.
376. Sulman EP, Ismaila N, Armstrong TS, Tsien C, Batchelor TT, Cloughesy T, et al. Radiation Therapy for Glioblastoma: American Society of Clinical Oncology Clinical Practice Guideline Endorsement of the American Society for Radiation Oncology Guideline. *J Clin Oncol.* 2017;35(3):361-9.
377. Intergroup Radiation Therapy Oncology Group T, Cairncross G, Berkey B, Shaw E, Jenkins R, Scheithauer B, et al. Phase III trial of chemotherapy plus radiotherapy compared with radiotherapy alone for pure and mixed anaplastic oligodendroglioma: Intergroup Radiation Therapy Oncology Group Trial 9402. *J Clin Oncol.* 2006;24(18):2707-14.
378. Bonneville JF, Bonneville F, Cattin F. Magnetic resonance imaging of pituitary adenomas. *Eur Radiol.* 2005;15(3):543-8.
379. Rennert J, Doerfler A. Imaging of sellar and parasellar lesions. *Clin Neurol Neurosurg.* 2007;109(2):111-24.
380. Pisaneschi M, Kapoor G. Imaging the sella and parasellar region. *Neuroimaging Clin N Am.* 2005;15(1):203-19.



381. Johnsen DE, Woodruff WW, Allen IS, Cera PJ, Funkhouser GR, Coleman LL. MR imaging of the sellar and juxtaseilar regions. *Radiographics*. 1991;11(5):727-58.
382. Anagnostis P, Adamidou F, Polyzos SA, Efstathiadou Z, Panagiotou A, Kita M. Non-functioning pituitary adenomas: a single center experience. *Exp Clin Endocrinol Diabetes*. 2011;119(5):314-9.
383. Nakao N, Itakura T. Surgical outcome of the endoscopic endonasal approach for non-functioning giant pituitary adenoma. *J Clin Neurosci*. 2011;18(1):71-5.
384. Dekkers OM, Pereira AM, Romijn JA. Treatment and follow-up of clinically nonfunctioning pituitary macroadenomas. *J Clin Endocrinol Metab*. 2008;93(10):3717-26.
385. Tsang RW, Brierley JD, Panzarella T, Gospodarowicz MK, Sutcliffe SB, Simpson WJ. Role of radiation therapy in clinical hormonally-active pituitary adenomas. *Radiotherapy and Oncology*. 1996;41(1):45-53.
386. Casanueva FF, Molitch ME, Schlechte JA, Abs R, Bonert V, Bronstein MD, et al. Guidelines of the Pituitary Society for the diagnosis and management of prolactinomas. *Clin Endocrinol (Oxf)*. 2006;65(2):265-73.
387. Molitch ME, Elton RL, Blackwell RE, Caldwell B, Chang RJ, Jaffe R, et al. Bromocriptine as primary therapy for prolactin-secreting macroadenomas: results of a prospective multicenter study. *J Clin Endocrinol Metab*. 1985;60(4):698-705.
388. Martin de Santa-Olalla y Llanes M, Andia Melero VM, Jara Albarran A. Long-term evolution and outcomes of microprolactinoma with medical treatment. *Endocrinol Nutr*. 2013;60(9):489-94.
389. Colao A, Di Sarno A, Sarnacchiaro F, Ferone D, Di Renzo G, Merola B, et al. Prolactinomas resistant to standard dopamine agonists respond to chronic cabergoline treatment. *J Clin Endocrinol Metab*. 1997;82(3):876-83.
390. Colao A, Di Sarno A, Landi ML, Scavuzzo F, Cappabianca P, Pivonello R, et al. Macroprolactinoma shrinkage during cabergoline treatment is greater in naive patients than in patients pretreated with other dopamine agonists: a prospective study in 110 patients. *J Clin Endocrinol Metab*. 2000;85(6):2247-52.
391. Vale FL, Deukmedjian AR, Hann S, Shah V, Morrison AD. Medically treated prolactin-secreting pituitary adenomas: when should we operate? *Br J Neurosurg*. 2013;27(1):56-62.

392. Vroonen L, Jaffrain-Rea ML, Petrossians P, Tamagno G, Chanson P, Vilar L, et al. Prolactinomas resistant to standard doses of cabergoline: a multicenter study of 92 patients. *Eur J Endocrinol.* 2012;167(5):651-62.
393. Sinha S, Sharma BS, Mahapatra AK. Microsurgical management of prolactinomas - clinical and hormonal outcome in a series of 172 cases. *Neurol India.* 2011;59(4):532-6.
394. Qu X, Wang M, Wang G, Han T, Mou C, Han L, et al. Surgical outcomes and prognostic factors of transsphenoidal surgery for prolactinoma in men: a single-center experience with 87 consecutive cases. *Eur J Endocrinol.* 2011;164(4):499-504.
395. Gillam MP, Molitch ME, Lombardi G, Colao A. Advances in the treatment of prolactinomas. *Endocr Rev.* 2006;27(5):485-534.
396. Moraes AB, Silva CM, Vieira Neto L, Gadelha MR. Giant prolactinomas: the therapeutic approach. *Clin Endocrinol (Oxf).* 2013;79(4):447-56.
397. Sheplan Olsen LJ, Robles Irizarry L, Chao ST, Weil RJ, Hamrahian AH, Hatipoglu B, et al. Radiotherapy for prolactin-secreting pituitary tumors. *Pituitary.* 2012;15(2):135-45.
398. Lim S, Shahinian H, Maya MM, Yong W, Heaney AP. Temozolomide: a novel treatment for pituitary carcinoma. *The Lancet Oncology.* 2006;7(6):518-20.
399. Whitelaw BC, Dworakowska D, Thomas NW, Barazi S, Riordan-Eva P, King AP, et al. Temozolomide in the management of dopamine agonist-resistant prolactinomas. *Clin Endocrinol (Oxf).* 2012;76(6):877-86.
400. McCormack AI, McDonald KL, Gill AJ, Clark SJ, Burt MG, Campbell KA, et al. Low O6-methylguanine-DNA methyltransferase (MGMT) expression and response to temozolomide in aggressive pituitary tumours. *Clin Endocrinol (Oxf).* 2009;71(2):226-33.
401. Wagenmakers MA, Boogaarts HD, Roerink SH, Timmers HJ, Stikkelbroeck NM, Smit JW, et al. Endoscopic transsphenoidal pituitary surgery: a good and safe primary treatment option for Cushing's disease, even in case of macroadenomas or invasive adenomas. *Eur J Endocrinol.* 2013;169(3):329-37.
402. Valderrabano P, Aller J, Garcia-Valdecasas L, Garcia-Uria J, Martin L, Palacios N, et al. Results of repeated transsphenoidal surgery in Cushing's disease. Long-term follow-up. *Endocrinol Nutr.* 2014;61(4):176-83.
403. Littlely MD, Shalet SM, Beardwell CG, Ahmed SR, Sutton ML. Long-Term Follow-up of Low-Dose External Pituitary Irradiation for Cushing's Disease. *Clinical Endocrinology.* 1990;33(4):445-55.

404. Estrada J, Boronat M, Mielgo M, Magallon R, Millan I, Diez S, et al. The long-term outcome of pituitary irradiation after unsuccessful transsphenoidal surgery in Cushing's disease. *N Engl J Med.* 1997;336(3):172-7.
405. Milstien J, Batson A, Meaney W. A systematic method for evaluating the potential viability of local vaccine producers. *Vaccine.* 1997;15(12-13):1358-63.
406. Wilson CB. Surgical management of pituitary tumors. *J Clin Endocrinol Metab.* 1997;82(8):2381-5.
407. Colao A, Pivonello R, Auriemma RS, De Martino MC, Bidlingmaier M, Briganti F, et al. Efficacy of 12-month treatment with the GH receptor antagonist pegvisomant in patients with acromegaly resistant to long-term, high-dose somatostatin analog treatment: effect on IGF-I levels, tumor mass, hypertension and glucose tolerance. *Eur J Endocrinol.* 2006;154(3):467-77.
408. Shirvani M, Motiei-Langroudi R. Transsphenoidal surgery for growth hormone-secreting pituitary adenomas in 130 patients. *World Neurosurg.* 2014;81(1):125-30.
409. Laws ER, Vance ML, Thapar K. Pituitary surgery for the management of acromegaly. *Horm Res.* 2000;53 Suppl 3:71-5.
410. Nomikos P, Buchfelder M, Fahlbusch R. The outcome of surgery in 668 patients with acromegaly using current criteria of biochemical 'cure'. *Eur J Endocrinol.* 2005;152(3):379-87.
411. Doyle KJ. Is There Still a Role for Auditory Brainstem Response Audiometry in the Diagnosis of Acoustic Neuroma? *Archives of Otolaryngology–Head & Neck Surgery.* 1999;125(2).
412. Dong CC, Macdonald DB, Akagami R, Westerberg B, Alkhani A, Kanaan I, et al. Intraoperative facial motor evoked potential monitoring with transcranial electrical stimulation during skull base surgery. *Clin Neurophysiol.* 2005;116(3):588-96.
413. Mahboubi H, Sahyouni R, Moshtaghi O, Tadokoro K, Ghavami Y, Ziai K, et al. CyberKnife for Treatment of Vestibular Schwannoma: A Meta-analysis. *Otolaryngol Head Neck Surg.* 2017;157(1):7-15.
414. King JAJM, V.; Black, P.M.;. Craniopharyngioma. In: Winn HR, editor. *Neurological surgery.* 6 ed. Philadelphia: Elsevier Saunders; 2011.

415. Steno J. Craniopharyngiomas and suprasellar tumors. In: Ellenbogen RGA, R.I.; Sekhar L.N.;, editor. Principles of neurological surgery. 3 ed. Philadelphia: Elsevier Saunders; 2012.
416. Theodosopoulos PVS, M.E.; McDermott, M.W.: . Craniopharyngioma. In: Quinones-Hinojosa A, editor. Schmidek and sweet operative neurosurgical techniques. 6 ed. Philadelphia: Elsevier Saunders; 2012.
417. Steinbok P, Hukin J. Intracystic treatments for craniopharyngioma. Neurosurg Focus. 2010;28(4):E13.
418. Ryken TC, McDermott M, Robinson PD, Ammirati M, Andrews DW, Asher AL, et al. The role of steroids in the management of brain metastases: a systematic review and evidence-based clinical practice guideline. J Neurooncol. 2010;96(1):103-14.
419. Sayegh ET, Fakurnejad S, Oh T, Bloch O, Parsa AT. Anticonvulsant prophylaxis for brain tumor surgery: determining the current best available evidence. J Neurosurg. 2014;121(5):1139-47.
420. Sirven JI, Wingerchuk DM, Draskowski JF, Lyons MK, Zimmerman RS. Seizure prophylaxis in patients with brain tumors: a meta-analysis. Mayo Clin Proc. 2004;79(12):1489-94.
421. Loan JJM, Mankahla N, Meintjes G, Fieggen AG. Ventriculoperitoneal shunt insertion for hydrocephalus in human immunodeficiency virus-infected adults: a systematic review and meta-analysis protocol. Syst Rev. 2017;6(1):201.
422. Mrowczynski OD, Langan ST, Rizk EB. Craniopharyngiomas: A systematic review and evaluation of the current intratumoral treatment landscape. Clin Neurol Neurosurg. 2018;166:124-30.
423. Rao YJ HC. Patterns of care and treatment outcomes of patients with Craniopharyngioma in the national cancer database. J Neurooncol. 2016.
424. Frazier LJJ, G.I.; . Intracranial Ependymomas in Adults. In: Winn HR, editor. Youman's Neurological Surgery. 6 ed. Philadelphia: Elsevier Saunders; 2011.
425. Reni M, Gatta G, Mazza E, Vecht C. Ependymoma. Crit Rev Oncol Hematol. 2007;63(1):81-9.
426. Reni M, Brandes AA, Vavassori V, Cavallo G, Casagrande F, Vastola F, et al. A multicenter study of the prognosis and treatment of adult brain ependymal tumors. Cancer. 2004;100(6):1221-9.

427. Zhang XWW, X.Y.; Sheng, X.F.; Wang, Y.; Gao, H.Y.; Zhu, Y.M. Ependymoma diagnosis and treatment progress. *Int J Clin Exp Med*. 2016;9(8):15050-7.
428. Metellus P, Figarella-Branger D, Guyotat J, Barrie M, Giorgi R, Jouvet A, et al. Supratentorial ependymomas: prognostic factors and outcome analysis in a retrospective series of 46 adult patients. *Cancer*. 2008;113(1):175-85.
429. Nabors LB, Portnow J, Ammirati M, Baehring J, Brem H, Butowski N, et al. NCCN Guidelines Insights: Central Nervous System Cancers, Version 1.2017. *J Natl Compr Canc Netw*. 2017;15(11):1331-45.
430. Metellus P, Barrie M, Figarella-Branger D, Chinot O, Giorgi R, Gouvernet J, et al. Multicentric French study on adult intracranial ependymomas: prognostic factors analysis and therapeutic considerations from a cohort of 152 patients. *Brain*. 2007;130(Pt 5):1338-49.
431. Louis DN, Ohgaki H, Wiestler OD, Cavenee WK, Burger PC, Jouvet A, et al. The 2007 WHO classification of tumours of the central nervous system. *Acta Neuropathol*. 2007;114(2):97-109.
432. Kawabata Y, Takahashi JA, Arakawa Y, Hashimoto N. Long-term outcome in patients harboring intracranial ependymoma. *J Neurosurg*. 2005;103(1):31-7.
433. Paulino AC. The local field in infratentorial ependymoma: does the entire posterior fossa need to be treated? *International Journal of Radiation Oncology\*Biography\*Physics*. 2001;49(3):757-61.
434. Rogers L, Pueschel J, Spetzler R, Shapiro W, Coons S, Thomas T, et al. Is gross-total resection sufficient treatment for posterior fossa ependymomas? *J Neurosurg*. 2005;102(4):629-36.
435. Gomez DR, Missett BT, Wara WM, Lamborn KR, Prados MD, Chang S, et al. High failure rate in spinal ependymomas with long-term follow-up. *Neuro Oncol*. 2005;7(3):254-9.
436. Rodriguez D, Cheung MC, Housri N, Quinones-Hinojosa A, Camphausen K, Koniaris LG. Outcomes of malignant CNS ependymomas: an examination of 2408 cases through the Surveillance, Epidemiology, and End Results (SEER) database (1973-2005). *J Surg Res*. 2009;156(2):340-51.
437. Konovalov AN, Pitskhelauri DI. Principles of treatment of the pineal region tumors. *Surgical Neurology*. 2003;59(4):252-70.
438. Chang Ok S. Korean Society for Pediatric Neuro-Oncology Protocol for Germ Cell Tumors. *Korean J Pediatr Hematol Oncol*. 2005;12(2):201-18.

439. Chang T, Teng MM, Guo WY, Sheng WC. CT of pineal tumors and intracranial germ-cell tumors. *AJR Am J Roentgenol.* 1989;153(6):1269-74.
440. de Jong MC, Kors WA, de Graaf P, Castelijns JA, Moll AC, Kivela T. The Incidence of Trilateral Retinoblastoma: A Systematic Review and Meta-Analysis. *Am J Ophthalmol.* 2015;160(6):1116-26 e5.
441. Etchebehere EC, Romanato JS, Santos AO, Buzaid AC, Camargo EE. Impact of [F-18] FDG-PET/CT in the restaging and management of patients with malignant melanoma. *Nucl Med Commun.* 2010;31(11):925-30.
442. Slotty PJ, Abdulazim A, Kodama K, Javadi M, Hanggi D, Seifert V, et al. Intraoperative neurophysiological monitoring during resection of infratentorial lesions: the surgeon's view. *J Neurosurg.* 2017;126(1):281-8.
443. Lee J, Bo Cai L, Lai M. Rthp-05. Non-Operative Treatment of Non-Germinomatous Germ Cell Tumors of the Pineal Region. *Neuro-Oncology.* 2018;20(suppl\_6):vi226-vi.
444. Glasker S, Pechstein U, Vougioukas VI, Van Velthoven V. Monitoring motor function during resection of tumours in the lower brain stem and fourth ventricle. *Childs Nerv Syst.* 2006;22(10):1288-95.
445. Ojemann SC, S.; Berger, M.; . Surgery for Pineal Region Tumors : Results, Complications, and Outcomes in 55 Patients. *Neurosurgery.* 1998;43(3):668-88.
446. Messina G, Lissoni P, Marchiori P, Bartolacelli E, Brivio F, Magotti L. Enhancement of the efficacy of cancer chemotherapy by the pineal hormone melatonin and its relation with the psychospiritual status of cancer patients. *Journal of research in medical sciences : the official journal of Isfahan University of Medical Sciences.* 2010;15(4):225-8.
447. Sneed PK, Kased N, Rubenstein JL. 50 - Brain Metastases and Neoplastic Meningitis. In: Niederhuber JE, Armitage JO, Doroshow JH, Kastan MB, Tepper JE, editors. *Abeloff's Clinical Oncology (Fifth Edition).* Philadelphia: Content Repository Only!; 2014. p. 725-38.e4.
448. Kalkanis SN, Kondziolka D, Gaspar LE, Burri SH, Asher AL, Cobbs CS, et al. The role of surgical resection in the management of newly diagnosed brain metastases: a systematic review and evidence-based clinical practice guideline. *J Neurooncol.* 2010;96(1):33-43.
449. Mehta MP, Paleologos NA, Mikkelsen T, Robinson PD, Ammirati M, Andrews DW, et al. The role of chemotherapy in the management of newly diagnosed brain metastases: a systematic review and evidence-based clinical practice guideline. *J Neurooncol.* 2010;96(1):71-83.

450. Linskey ME, Andrews DW, Asher AL, Burri SH, Kondziolka D, Robinson PD, et al. The role of stereotactic radiosurgery in the management of patients with newly diagnosed brain metastases: a systematic review and evidence-based clinical practice guideline. J Neurooncol. 2010;96(1):45-68.


MENTERI KESEHATAN  
REPUBLIK INDONESIA,

ttd.

TERAWAN AGUS PUTRANTO

Salinan sesuai dengan aslinya  
Kepala Biro Hukum dan Organisasi  
Sekretariat Jenderal Kementerian Kesehatan,



  
Sundoyo, SH, MKM, M.Hum  
NIP 196504081988031002